KLINIK

der

MUNDKRANKHEITEN.

Von

Dr. EDUARD ALBRECHT,
Professor an der Königlichen Universität zu Berlin.

Zweites Heft.

Die Odontome. — Die üblen Zufälle bei Zahnextractionen.

Berlin, 1872.
Verlag von August Hirschwald.
Unter den Linden No. 68.

(Das Recht der Uebersetzung in fremde Sprachen wird vorbehalten.)

In dem ersten Hefte über die Klinik der Mundkrankheiten hatte ich das Resultat meiner eigenen Beobachtungen ausschliesslich mitgetheilt. Ich habe an diesen in den verflossenen Jahren nichts ändern können, ich könnte nur Erweiterungen des bereits Vorliegenden geben und über Einzelheiten berichten — das bietet aber zu wenig allgemeines Interesse.

Da es mir daran liegt, dass eine noch ziemlich vernachlässigte Specialität bei den Aerzten mehr Beachtung finden möchte, wie sie solche nach ihrer Wichtigkeit verdient, dass ferner den Zahnärzten, die das Streben nach wissenschaftlicher Fortbildung haben, auch die Beobachtungen zugänglich werden, die sonst nicht zu deren Kenntniss gelangen: so habe ich im Anschlusse an die Arbeiten anderer Autoren das Nachfolgende geschrieben. Was mir aus eigener Erfahrung zu Gebote stand, habe ich hinzugefügt: das Material, 11 bis 12,000 Kranke jährlich, ist ausreichend genug, um darnach die Angaben anderer Beobachter zu bestätigen, zu berichtigen und zu erweitern.

In dem vorliegenden Hefte habe ich zwei Gegenstände behandelt, von denen der erste „die Odontome“

wegen des verhältnissmässig seltnen Vorkommens dieser Neubildungen, weniger practische Bedeutung hat, als vielmehr durch die verschiedenen Deutungen, die diese Bildungen erfahren haben, von wissenschaftlichem Interesse geworden ist.

Der zweite ist nur von practischem Werthe, da er die üblen Zufälle betrifft, die in Folge von Zahnextractionen eintreten. Ich habe hier die Gelegenheit benutzt auf verschiedene Handgriffe und Verfahren aufmerksam zu machen, die sich mir durch vielfältigen Gebrauch bewährt haben und die ich mit voller Ueberzeugung empfehlen kann.

Findet auch dieses zweite Heft den Beifall des ärztlichen Publikums und gestatten es mir die Umstände, so will ich in ähnlicher Weise andere Capitel aus dem Gebiete der Mundkrankheiten nachfolgen lassen.

Berlin, Januar 1872.

Ed. Albrecht.

I. Die Odontome.

Literatur.

1) Virchow, Rud.: Die krankhaften Geschwülste. 1864 — 65. 2) Broca, P.: Recherches sur un nouveau groupe de tumeurs désigné sous le nom d'odontomes. Gaz hebd. de méd. et Chir. No. 5. 1868 3) Broca, P.: Recherches sur un nouveau groupe de tumeurs désigné sous le nom d'odontoms. Comptes rendus. LXV. No. 24. 4) Wedl, Dr.: Grundzüge der pathologischen Histologie. 1854 5) Forget: Note sur les tumeurs dentaires, leurs variétés, leur diagnostic, leur traitement. Nouvelle observation d'odontome cémentaire. L'Union méd. 50. 60. 1868. 6) Salter: On the structure of two forms of tooth tumour. Guy's Hosp. Rep XIV. 1868. 7) Steinberger: Zahnmiss bildung am Unterkiefer. VII. Jahresbericht des Vereins Oesterr. Zahnärzte. 1868. 8) Wedl: Untersuchung einer Zahnmissbildung am Unterkiefer. Deutsche Vierteljahrsschr. für Zahnheilk. 1869. II. 9) Prof. Dr. Heider und Prof. Dr. Wedl: Atlas zur Pathologie der Zähne. 10) Magitot: Odontombildung. Gaz. méd. de Paris. 1869. 11) Forget: Des tumeurs dentaires — Odontome fibreux. L'Union méd. No. 60. 1868. 12) Neumann, Prof.: Ein Fall von Unterkiefergeschwulst, bedingt durch Degeneration des Zahnsacks v. Langenbeck's Archiv. IX. 4.

Odontome sind krankhafte Geschwülste, die ihren Ausgang von der Matrix eines Zahnes, und zwar zu einer Zeit nehmen, wo diese Matrix noch nicht gänzlich das sie umgebende Hartgebilde abgesetzt hat, das sie in der Ausdehnung einschränkt, wo sie vielmehr in ihrem ganzen Umfange oder an einzelnen Theilen frei hinauswuchern kann. Diese Odon-

tome verharren entweder in einem weichen Zustande und sind dann nicht dentifizirte, oder sie gehen in Gewebsbildungen über, die denen entsprechen, die man im Zahne findet, sie heissen dann dentifizirte, drittens finden sich in dem weichen hyperplastischen Gewebe der Matrix dem ausgebildeten Zahngewebe gleich gebildete Heerde, dann ist das Odontom ein gemischtes.

Ist die Matrix des Zahnes von den harten Zahnsubstanzen eingeschlossen, so kann von einer Geschwulstbildung nicht mehr die Rede sein; wohl aber kann eine Umänderung in der Form des Gewebes Platz greifen, indem in der Matrix kleine Tumoren entstehen, die sich als solche durch ihre Differenzirung vom Mutterboden darstellen, die sich aber zu keinem grösseren Umfange entwickeln, als es ihnen eben die centrale Hülle des Zahnes gestattet; sie rufen keine Veränderung in dem benachbarten Gewebe hervor, noch vergrössern sie sich auf Kosten desselben. Dem Wesen nach sind solche Bildungen ebenfalls als Odontome zu bezeichnen, es ist aber rathsam, dafür den Namen der Odontinoide oder Dentinoide (Ulrich) zu wählen, um sie von der zuerst erwähnten Form zu unterscheiden, welche wegen ihrer äusseren Verschiedenheit und höheren praktischen Bedeutsamkeit eine andere Bezeichnung verlangt. Ganz ohne Bedeutsamkeit sind aber die Odontinoide nicht, insofern als sie die Ursache hartnäckiger Odontalgieen an gesunden Zähnen werden können, die sich bis zur wahren Neuralgie steigern und als die Bildung nicht eine localisirte ist, sondern gleichzeitig oder nach einander an verschiedenen Zähnen zu Stande kommen kann und dann die Quelle lang dauernder und erschöpfender Leiden wird.

Den Odontomen wären endlich noch die Hypertrophieen der Zahnpulpe zuzuzählen, da sie ebenfalls eine Geschwulstbildung aus der Matrix des Zahnes sind, der durch Substanzverlust in der umgebenden Hülle die Gelegenheit zur Wucherung gegeben ist; es scheint aber nicht, dass hier die Neigung zur Dentification vorhanden ist. Auch diese Bildungen sind nach ihrer praktischen Bedeutung von den wahren Odontomen zu trennen.

In klarer Weise stellt Virchow die Theorie der Odontombildungen, von einer Beschreibung Leisering's (1860) ausgehend, der eine zum grössten Theile noch weiche Geschwulst im Unterkiefer eines Kalbes fand, die sich als Wucherung eines Zahnkeims darstellte. Die 3 Zoll lange und 7½ Zoll breite polypöse Geschwulst hatte sich frei entwickelt, nachdem sie die Ränder des Alveolarfortsatzes auseinander gedrängt. An ihrer Oberfläche befanden sich Papillen, die stellenweise von Schmelz und Dentin bedeckt waren. Die Geschwulst selbst bestand aus Bindegewebe, Gefässen, Elfenbeinzellen u. s. w. Aehnliches fand Robin in der fibrösen Unterkiefergeschwulst eines 2½jährigen Kindes; auch hier waren Papillen vorhanden, die von deutlichem Schmelz und von Dentin bedeckt waren. Virchow schliesst nun folgendermassen: „Es liegt auf der Hand, dass das Odontom ein Erzeugniss aus der Entwickelungsperiode der Zähne sein muss. Da es wesentlich aus Dentin besteht und dieses aus dem Schleimgewebe des Zahnsäckchens sich entwickelt, so muss das Odontom eine gewisse Periode haben, wo eine Hyperplasie dieses Schleimgewebes, also ein hyperplastisches Myxom vorhanden ist. In diesem Stadium ist offenbar der von Leisering beschriebene Fall, sowie der von Robin zur Beobachtung gelangt, und es lässt sich denken, dass gelegentlich das Myxom persistirt, ohne dass es zur Dentinneubildung kommt. Vielleicht gehören dahin manche Epulisformen. Für gewisse fibröse Geschwülste der Kiefer hat Robin diese Entstehung nachgewiesen."

In dieser kurzen Darstellung sind bereits die Elemente der Auseinandersetzung P. Broca's enthalten, die dieser der Akademie 1868 vorlegte, veranlasst durch einen Prioritätsstreit hinsichtlich der Lehre von den Odontomen mit Forget.

Wenn wir auf das Geschichtliche der Odontome eingehen, wie Broca es darstellt, so wurden die nicht dentificirten Odontome, früher als Osteosarcome aufgefasst, von Dupuytren zuerst von diesen, wie von anderen gutartigen Tumoren, getrennt. D. kannte aber nicht ihre eigentliche Natur, glaubte vielmehr, dass in eine Alveole, die durch

Zahnextraction entleert, fremde Substanzen gelangt seien, diese würden die Veranlassung zur Bildung einer mit weichem Inhalte erfüllten Cyste; für diese Anschauung sprach sich anfangs auch Forget entschieden aus.

Im Jahre 1856 erhielt Eug. Nélaton ein Präparat, das eine Zwischenstufe zwischen Odontom und Dentalcyste darstellte. Es war eine Art Tasche, die an einzelnen Stellen sehr dick war und eine weiche epitheliale Masse enthielt. Am dicksten Theile der Wand hafteten, bouquetähnlich an einem gemeinsamen Stiele, acht cylindrische Körper; mehrere von diesen schlossen kleine knochenharte Concretionen in sich. Drei von diesen cylindrischen Körpern standen in Verbindung mit der Wurzel eines gut gebildeten Eckzahnes, der vollständig in der Dicke der Wand eingebettet lag. Nélaton hielt das Präparat für eine Cyste, aus dem Zahnfollikel hervorgegangen, die acht Körperchen für ebenso viele Zahnfollikel von neuer Bildung, die sich um den ursprünglichen Follikel herumgruppirt, und erklärte das Präparat für eine multiple Zahnbildung in einer Alveole. Broca modifizirt diese Erklärung dahin, dass die acht Körperchen nicht Zahnfollikel, sondern Zahnkeime seien, die aus der achtfachen Theilung eines ursprünglichen Zahnkeimes hervorgegangen seien. — Es ist sehr fraglich, ob in diesem Falle ein Odontom vorgelegen hat; der Tumor theilte seine Wohnstätte mit einem wohlgebildeten Eckzahne und es ist wohl möglich, dass nur eine umfangreiche Hyperplasie der Wurzelhaut Platz gegriffen, die den Zahn dislocirt und überwuchert hat, so dass er von dieser vollständig eingeschlossen war. Wenn dargethan wäre, dass die knochenharten Körperchen aus Dentin bestanden, so wäre kein Zweifel, dass der Tumor zu den Odontomen zu zählen wäre, dies ist aber nicht geschehen, über ihre Natur ist nichts angegeben, ebenso wenig wie über den Umstand, ob ein Zahn sich nicht entwickelt, und dass der Keim dieses fehlenden Zahnes die Ursache des Tumors wurde.

Mit Sicherheit wurde von Letenneur (1859) ein nicht dentifizirtes Odontom erkennt. Der Tumor wurde aus dem Unterkiefer eines 12jährigen Kindes entfernt. Dem

blossen Auge schien ein gewöhnlicher fibröser Tumor vorzuliegen. Robin aber stellte fest, dass die Struktur mit der des Zahnkeims vor der Verzahnung übereinstimmte, dass also ein hyperplastisches Myxom vorlag; ausserdem wurde diese Deutung dadurch gesichert, dass mehrere Zähne der zweiten Dentition in dem Tumor sich befanden. Wie in dem Gewebe der Matrix bei beginnender Verzahnung kleine Anhäufungen von Kalkmassen auftreten, so erscheinen auch solche in den Odontomen, diese haben aber mit der Dentification nichts gemein, sie sind zufällige Depots und erscheinen entweder als zerstreute Massen, oder stehen dicht gedrängt, so dass der Tumor das Ansehen einer Kartoffel oder eines andern aus Stärkemehl gebildeten Körpers erhält. Robin gesteht zu, dass er schon früher Tumoren gefunden, die er als hyperplastische Zahnkeime anzusehen geneigt war, obgleich sie mit dem zahnbildenden Organe nicht im augenscheinlichen Zusammenhange standen. Es geht daraus hervor, dass es sehr schwierig ist, die Existenz eines nicht dentifizirten Odontoms festzustellen, dass die Kenntniss der Struktur des Tumors allein nicht ausreichend ist, vielmehr nachgewiesen werden muss, dass mit dem Tumor ein oder mehrere Zahnkeime in ihrer speziellen zahnbildenden Thätigkeit vernichtet sind.

Damit ist aber freilich noch nicht erwiesen, dass die Zahnkeime, nachdem sie sich als solche aus dem fötalen Gewebe differenzirt haben, zur Bildung eines Tumors Gelegenheit gegeben haben: die Anlage zur Tumorenbildung kann schon vor der Differenzirung des Zahnkeimes von seinem umgebenden Gewebe in diesem selbst geschen sein, in welchem Falle gar keine Keimbildung sich ereignet hat.

Die Erfahrung lehrt, dass das Periost die gewöhnliche Ursprungsstelle der Neubildungen in späterer Zeit ist, und es liegt nahe, auch für die Tumoren, die als nicht dentifizirte Odontome angesehen werden, diesen Ausgangspunkt in Erwägung zu ziehen. Wenn eine Neubildung am Periosteschieht, so ist der Keim des Zahnes einmal noch nicht dentifizirt und dann liegt seiner vollkommenen Vernichtung durch das periostale Aftergebilde nichts im Wege. In dieser

Weise möchte ich einen kürzlich beobachteten Fall deuten, der einen 6jährigen Knaben betraf: derselbe hatte auf der rechten Seite des Unterkiefers, dem zweiten Milchbackenzahne entsprechend, einen Tumor von der Grösse einer Haselnuss, der aus der Tiefe der Alveole herauswucherte und vorwiegend die labiale Lamelle des Unterkieferknochens hervorgedrängt, aber auch nach der medianen wie distalen Seite den Knochen ausgedehnt hatte. Das Neugebilde hatte den zweiten Milchbackenzahn aus seiner Alveole gedrängt, so dass er ohne Mühe entfernt worden war. Nachdem die Geschwulst, die sich als ein Riesenzellensarcom erwies, entfernt war, traf der Finger auf den Knochen, von dem ersten bleibenden Mahlzahne war keine Spur zu finden. Dennoch glaube ich nicht annehmen zu dürfen, dass hier ein nicht dentifizirtes Odontom vorliege, weil eben die Beobachtung lehrt, dass diese Sarcome stets auf dem Perioste sich entwickeln. Häufig finden sich in diesen Neubildungen Knochenpartikel und ich mache auf diesen Umstand aufmerksam, damit ihre Gegenwart bei Tumoren von der eben beschriebenen Beschaffenheit, die zur Annahme eines nicht dentifizirten Odontoms veranlassen könnten, nicht dahin etwa gedeutet werde, dass der Tumor, aus einer Hyperplasie des Cementkeims hervorgegangen, die Tendenz zur Dentification in sich trage und demnach als Odontom anzusehen sei. Ebenso verhalten sich die Fibrome.

Ist der Keim des Zahnes aber bereits zum Theil dentifizirt und beginnt eine periostale Neubildung, die den noch vorhandenen Theil des Zahnkeims vernichtet, so findet sich das, was vom Zahne fertig gebildet war, an irgend einer Stelle der Neubildung vor, oder, wenn das Hartgebilde nur gering entwickelt war, kann es auch vollständig vernichtet sein; sieht man doch, dass die ausgebildeten Zahnsubstanzen den Angriffen von weichen Tumoren erliegen.

Diese Erwägungen müssen bei dem nachfolgenden von Forget mitgetheilten Falle Platz greifen: Bei einem 12jährigen Kinde, das sonst von guter Gesundheit war, zeigte sich ein Tumor an der rechten Hälfte des Unterkiefers, er bestand seit 15 Monaten, hatte zur Abscessbildung und zur

Entstehung einer Backenfistel Veranlassung gegeben. Der Tumor lag unter der Wange und hatte den Umfang einer Faust; er erstreckte sich über die ganze Kieferhälfte vom Eckzahne an, der von ihm noch eingeschlossen wurde, reichte bis zum Jochbogen und bis zur Mitte der Mundhöhle, so dass die Zunge verdrängt und der Kiefer comprimirt wurde. Der Tumor ist von höckriger Beschaffenheit, von der Schleimhaut bedeckt, die an der Stelle, wo sie von den Zähnen des Oberkiefers getroffen wird, eine oberflächliche Ulceration zeigt. Er ist fest und elastisch wie ein fibröser Körper und in eine knöcherne Schale eingebettet. Nur der Eckzahn und erste kleine Backenzahn werden in dem Tumor sichtbar, sie sind dislocirt und haften nur in der Schleimhaut, die sie durchbohrt haben. Letenneur entfernte diesen Tumor stückweise durch Ausreissen und Resection der Knochenschale; die Heilung erfolgte innerhalb zweier Monate. L. erklärte das Aftergebilde für ein Fibrom, das sich aus dem Alveolarperioste entwickelt; er übergab das Präparat Forget zur weiteren Untersuchung, der davon folgende Beschreibung liefert: der Tumor ist höckrig, fühlt sich an einzelnen Stellen knochenhart an, ist bedeckt von einer festen fibro-cellulösen Membran, die wenig vascularisirt ist und besteht aus vielen ovalen Lappen, die sich nach Entfernung der Umhüllungsmembran leicht von einander trennen lassen. Jeder Lappen ist mit seinem umfangreicheren Ende gegen die Oberfläche der Neubildung gewendet, der dünnere Theil endet in dem fibrösen Gewebe, das den Stiel des Gebildes darstellt, der am Knochen haftet. Die Untersuchung eines jeden Lappens zeigt, dass überall dieselben Gewebsformen in symmetrischer Anordnung sich vorfinden. Diese Gewebsformen sind: 1) Die fibro-cellulose Umhüllungsmembran, die sich leicht entfernen lässt. 2) Eine gleichförmige Substanz von weisser, an einzelnen Stellen gelblicher Farbe und wie Perlmutter glänzend; aus ihr bestehen die Lappen; sie ist fest und elastisch und Forget hält sie für ein Gewebe von fibröser Beschaffenheit. 3) Zwischen dem so beschaffenen Gewebe der kleinen Tumoren und der Umhüllungsmembran befindet sich eine grosse Zahl von Plaques und knochigen Lamellen von gelbgrauer

Farbe. In dem Tumor befanden sich drei Zähne in einer Art von Cyste, die anscheinend von dem abnorm entwickelten Alveolarperiost gebildet war. Ausser diesen lagen in der fibrösen Masse zwei knöcherne Tumoren, jeder für sich eingeschlossen in einen Cystenraum; sie hatten die Gestalt eines abgestumpften Kegels und waren zwei Alveolen, deren Wände, gleichförmig hyperostotisch, eine erhebliche Dicke hatten; in der einen derselben haftete noch mit einem Theile die Eckzahnwurzel, während sie übrigens durch wucherndes fibröses Gewebe herausgedrängt war; die andre Alveole enthielt nur fibröses Gewebe, dessen Bündel man aus den Zwischenräumen des Knochengewebes heraustreten sah.

Zu anderen Zeiten, erklärt Forget, wäre dies Gebilde für ein Osteosarcom erklärt worden, nämlich „als der Geist der Analyse, der sich dem Studium eines jeden krankhaften Gewebes zuwendete, noch nicht die unterscheidenden Charaktere aufgeklärt hatte, durch die es differenzirt wird. Aber nach den fruchtbaren Untersuchungen, die die Pathogenie der Kieferknochen klar gelegt haben, mit den Kenntnissen, die wir von den verschiedenen anatomischen Elementen besitzen, die sich bei der Zusammensetzung der alveolodentalen Organe betheiligen und die durch ihre Zusammengesetztheit die Kiefer zu einer Reihe von Erkrankungen disponiren, deren Existenz an andern Theilen des Skelettes nicht bekannt ist, verlangte die Bestimmung dieser ein strengeres Studium und eine strengere Diagnostik.“ Der Geist der Analyse, den Forget zu seiner Schilderung zur Hülfe gerufen hat, scheint kein sehr begabter gewesen zu sein, denn über die elementare Beschaffenheit der Neubildung giebt er keinen Aufschluss, sie scheint ihm eben nur in ihrem wesentlichen Theile von fibröser Beschaffenheit zu sein, nichtsdestoweniger offenbart ihm der Geist der Analyse, dass hier ein seltnes Beispiel von einer „hypertrophischen Transformation oder excessiven Hypergenese“ derjenigen Elemente vorliege, die sich bei der Bildung der alveolodentalen Organe betheiligen, dass eine Dentitionskrankheit bestehe, die zur Zeit der Entwicklung der permanenten Zähne begonnen habe; in dem Zeitraum von zwei Jahren, die für den normalen Durchbruch

der Mahlzähne und des Eckzahnes beansprucht werden, hat sich der Tumor rapid entwickelt. Die multiplen Geschwülste haben selbst im vorgerückten Grade ihrer Ausbildung noch die Form der Alveolen bewahrt, in denen sie gewachsen sind. Das Alveolarperiost und die verschiedenen cellulösfibrösen Elemente der Zahnkeime sind die construirenden Theile der Neubildung, und vermittelst des obwaltenden Bildungsexcesses ist auch die Hyperostose der Alveole entstanden."

Eine von Robin unternommene mikroskopische Untersuchung unterstützte die Annahme Forget's von der Existenz eines fibrösen Odontoms, einer neuen pathologischen Thatsache, deren bis dahin noch niemals Erwähnung geschehen. Robin fand zwischen den Fasern, die die Grundlage des Gebildes darstellen, eine grosse Zahl von länglichen Zellen, den embryoplastischen ähnlich, viele derselben waren um ein Viertheil bis um die Hälfte grösser, als man sie im normalen Gewebe findet. Diese Zellen haben, von oben her betrachtet, eine sphärische Gestalt, sie sind stellenweise ziemlich regelmässig zwischen den Faserbündeln des Grundgewebes angeordnet. Ausserdem erblickt man sternförmige fibroplastische Körper denen ähnlich, die man unter der Oberfläche des Zahnkeims bei jungen Subjekten und beim Fötus beobachtet und die allein dem Schmelzkeim während der follikularen Bildungsepoche zukommen. Die Zellen hatten zwei bis fünf Ausläufer von beträchtlicher Länge. Die fibröse Grundlage ist in reichlicherem Masse vorhanden, als in den normalen Organen, hat eine weissliche matte Färbung und erscheint dadurch undurchsichtiger unter dem Mikroskope, als das Gewebe der Zahnpulpa. Das krankhafte Gewebe hatte ausserdem eine geringere Vasularität, als die Zahnpulpa. Dennoch ist seine Uebereinstimmung mit dem des Zahnkeimes so gross, dass Robin nicht daran zweifelt, der Tumor sei aus den Zahnkeimen abzuleiten und habe deren fundamentale Struktur bewahrt; er macht sich aber doch noch schlissslich den Einwurf, dass die Textur der Neubildung eine modifizirte sei, da die lamellenförmig angeordneten Fasern in vorwiegendem Masse entwickelt seien, die Proportion der verschie-

denen constituirenden Elemente von der im Zahnkeime bestehenden abweiche, dass aber dabei keine anderen Bildungselemente aufträten, die sich nicht auch im Zahnkeime zeigten.

Auch durch die Angaben Robin's wird nicht der Beweis geliefert, dass der Tumor aus Degeneration der Zahnkeime hervorgegangen sei, sternförmiges Bindegewebe, zwischen den Fasern der Grundsubstanz eingestreute sphäroide Zellen, finden sich auch in den sogenannten Epuliden, wenn diese sich den Sarcomen nähern und die angegebene Beschaffenheit macht es viel wahrscheinlicher, dass der Tumor eine periostale Neubildung war, die die Zahnkeime vernichtet hat, als eine letztere allein betreffende Hyperplasie; giebt doch Forget selbst an, dass er in der einen aus ihrem Zusammenhange gelösten Alveole eine periostale Wucherung wahrgenommen habe, die die Eckzahnwurzel bereits zum guten Theile herausgedrängt hatte. Zellen, die den ausgewachsenen Dentinzellen ähnlich sind, ebenso deutlich charakterisirte Schmelzzellen, die an irgend einer Stelle befindlich, allein die Neubildung als ein Odontom charakterisiren können, sind nicht beschrieben, und die Neuheit dieser pathologischen Thatsache, deren Entdeckung Forget sich rühmt, ist eine sehr bedenkliche.

Für die Diagnostik der nicht dentifizirten Odontome lassen sich die bestimmten Kennzeichen nur aus der Beschaffenheit der dentifizirten entnehmen, da diese einen Rückschluss auf die Beschaffenheit des weichen Tumors vor seiner Dentification gestatten. Ich werde am Schlusse dieses Referates darauf eingehen.

Viel früher war man auf dem Wege, die dentifizirten Odontome zu deuten. Broca will bereits aus einer Abbildung und Krankengeschichte Fauchard's ein solches Odontom erkennen. Der Fall betraf ein 4jähriges Kind, das eine Contusion des Unterkiefers erlitt, die mit Abscessbildung endigte. Im 7. Jahre zeigte sich an der verletzten Stelle ein

Tumor, mehrere Zähne wurden ohne Erfolg entfernt. Im 16. Jahre trat im hinteren Theile des Tumors Abscessbildung ein, der Eiter entleerte sich in den Mund, eine entzündliche Anschwellung der Backe blieb zurück, die mit Incisionen und dem Glüheisen behandelt wurde. Fünf Jahre später wurde eine umfangreiche, harte, unregelmässige, wenig anhaftende Geschwulst vom Munde aus leicht entfernt. Am unteren Theile der Backe blieb eine mit dem Munde communizirende Fistelöffnung zurück, durch welche Speichel und Nahrungsmittel hindurchtraten. — Wenn auch hier die Möglichkeit eines vom Keime des Weisheitszahnes herstammenden Odontomes anzunehmen ist, so fehlt doch jeder Beweis dafür und Fauchard scheint noch nicht die richtige Anschauung von der Genese des Tumors gehabt zu haben.

Einer solchen kam Oudet (1809) näher, der aus dem Munde eines 25—30jährigen Mannes einen warzigen, steinharten Körper entfernte, der an der Stelle des rechten Bikuspis in den Mund hineinragte. Die entfernte Masse bestand aus einer grossen Zahl ungleicher Warzen, die von Schmelz bedeckt waren und den Kronen unvollendeter Eck- und Schneidezähne ähnlich sahen. Auf der anderen Seite des Kiefers befand sich ein ähnlicher Tumor, den aber der Patient nicht entfernen lassen wollte. Oudet erklärte den Tumor als durch die Vereinigung mehrerer Schneide- und Eckzähne entstanden, und zwar machte er darauf aufmerksam, dass diese Verschmelzung zur Zeit der Keimbildung stattgefunden haben müsse.

Die erste mikroskopische Untersuchung (1854) eines Odontoms unternahm Prof. Wedl in Wien; er erklärte den Tumor für ein Vitium primae formationis, ein Ausdruck, mit dem Broca nicht einverstanden ist, aus dem er schliessen will, dass W. wohl den Ursprung des Tumors richtig erkannt habe, ihm aber der Bildungsvorgang nicht klar gewesen sei; es sei kein Vitium primae formationis, sondern der Tumor habe sich aus einer Deformation gebildet, die in einer Pulpaerkrankung begründet gewesen. Diese Pulpaerkrankung im Keimstadium ist aber doch als das Vitium in der prima formatio aufzufassen. Das von Wedl untersuchte Odontom

(s. Fig. 1.) lag in der Gegend des rechten Weisheitszahnes und konnte von Dr. Jarisch, nachdem die beträchtliche Geschwulst in der Umgebung gefallen war, ohne bedeutenden Widerstand entfernt werden. Nach Reinigung der Wunde wurde in der Tiefe der Weisheitszahn aufgefunden. Die Neubildung hatte eine Höhe von 19 Millim., eine Länge von 21 Millim., eine Breite von 15 Millim. Die Oberfläche war höckerig, an der Basalfläche befand sich eine flache Grube, der Krone des darunter befindlichen Weisheitszahnes entsprechend. Am Basaltheil war die Substanz weiss, glatt und von perlmutterähnlichem Glanze, am übrigen Theile zeigten sich grössere oder kleinere Lücken, die auf dem Durchschnitte feinen weissen Streifen entsprechen; die Consistenz war compakt, der Ton beim Anschlagen mit einem eisernen Gegenstande klingend, wie der eines Zahnes. Bei einem Durchschnitte, senkrecht auf die Basalfläche, zeigten sich strahlenförmig angeordnete Kanäle, 0,02—0,2 Mill. breit, die von der Peripherie gegen die Basis hin verliefen, ihr Inhalt war eine Fettkugeln ähnliche Masse. Von Blutgefässen in den Kanälen, wie von Seitenästen zeigte sich nichts. Die Kanäl-

Fig. 1.

chen waren offenbar Markkanälchen, die in den äusserlich sichtbaren Lücken endeten. Zahnsubstanz, zwischen den Markkanälchen befindlich, machte die Hauptmasse der Neubildung aus (Atlas von Heider und Wedl. Fig. 39.); die Dentinkanälchen entsprangen von den Markkanälchen; zwi-

schen den einzelnen Systemen der Dentinröhrchen waren Globularmassen eingeschoben, so wie dunkle röhrenartige Hohlräume, die ebenfalls als Centralpunkte für die Bildung von Dentinkanälchen-Systemen sich darstellten. Die Endigungen der Dentinkanälchen fanden theils in der an vielen Stellen abgelagerten Schmelzsubstanz, theils in den Interglobularräumen, theils in Knochenkörperchen statt. — Der Schmelz war am stärksten in einer am Basaltheile vorhandenen Leiste entwickelt, andere Schmelzschichten fanden sich in der oberen Hälfte des Tumors und ragten als scharf abgegrenzte papillöse Schichten in das Zahnbein hinein. Die Schmelzmassen waren an vielen Orten tief braungelb gefärbt und es waren theils die Schmelzprismen deutlich zu erkennen, theils konnte die Gegenwart von Schmelzanlagen nur aus der dunklen Pigmentirung der eingeschlossenen Massen erkannt werden. — Knochensubstanz war nur in geringer Menge vorhanden, dagegen fanden sich zahlreiche, dunkle unregelmässig gestaltete Hohlräume. W. vermuthet, dass an dem Schmelzorgan zahlreiche papillöse Ausstülpungen in Folge eines Vitium primae formationis stattgefunden, die sich anderen der Zahnpulpe angehörigen angepasst haben; wegen dieser papillösen Neubildungen kam es nicht zur Bildung von Zahnwurzeln. — Es wird in dieser ersten genauen Beschreibung eines dentifizirten Odontoms, das sich als solches durch die Gegenwart aller im Zahne vorkommenden Gewebsformen deutlich zu erkennen giebt, keine Mittheilung über den wahrscheinlichen Ausgangspunkt der Neubildung gemacht; ob das Odontom aus dem Keime des zweiten Mahlzahnes hervorgegangen, wie in einem ganz ähnlichen, von Wedl und Steinberger beschriebenen Falle, oder ob ein Divertikel vom Keime des Weisheitszahnes sich hyperplastisch entwickelte: zu dieser Annahme würde man genöthigt sein, wenn die Mahlzähne vollständig vorhanden waren.

Im Jahre 1855 legte Forget der Société de chirurgie ein dentifizirtes Odontom vor; die Mitglieder waren unentschieden, ob die Neubildung ihren Ursprung von den Zähnen oder von dem Knochen herleiten liess. Robin jedoch fand,

dass sie aus Dentin bestand, von Schmelz bedeckt war und Schmelzlagen einschloss.

Aus dem vorhandenen Materiale, zu dem auch die Veterinärkunde ihr Theil geliefert hatte, machte P. Broca eine systematische Zusammenstellung, die er der Société de Médecine et Chirurgie 1868 vorlegte. Er fasst die Odontome als Geschwülste auf, die durch Hypergenese der transitorischen oder definitiven Zahngewebe gebildet werden. Die eigenthümliche Beschaffenheit der Gewebe bleibt dabei bestehen oder wird modifizirt, je nach der Heftigkeit oder dem Umfange der Läsion. In welcher Weise aber die Beschaffenheit der Gewebe umgeändert wird, giebt B. nicht an. Eine solche Umänderung der Gewebe ist auch bis jetzt nicht beobachtet, sie bleiben, wenn der Tumor dentifizirt ist, nach allen vorliegenden Wahrnehmungen innerhalb der Formen, die bei der Zahnbildung die stetigen sind; nur in den Lagerungsverhältnissen der Gewebsbestandtheile und in der vorwiegenden Entwickelung einzelner derselben, wie z. B. der Markkanälchen, der Interglobularräume treten Abweichungen von der gesetzmässigen Struktur hervor. Anders mag es sich mit dem Odontom in dem Stadium des hyperplastischen Myxoms verhalten; hier könnten wirkliche Gewebsveränderungen im weiteren Verlaufe der Entwickelung sich ereignen, die aber bis jetzt nicht nachgewiesen sind.

Die Odontome bleiben mehr oder weniger weich, sie verzahnen theilweise oder gänzlich, unregelmässige und unförmliche Zahnmassen, oft von bedeutendem Umfange darstellend. Die Dentification erfolgt gewöhnlich, wenn die Hypertrophie der zahnbildenden Gewebe ihr Ende erreicht hat, deshalb lassen sich nach Broca an den zur Dentification geneigten Odontomen drei Perioden beobachten:

1) Eine Periode der Bildung und des Wachsthums, während welcher diese Tumoren weich und sehr blutreich sind und die Neigung zum Wachsen haben.

2) Eine Periode der Dentification, in der das Wachsthum, wenn nicht vollständig aufgehoben, doch bemerklich verlangsamt ist. Es bilden sich die definitiven Zahn-

gewebe in der Mitte oder auf der Oberfläche der krankhaften Substanz auf Kosten des Muttergewebes.

3) Eine Periode der vollendeten Dentification: der Tumor bleibt vollkommen stationär, sowohl in seiner Struktur, wie hinsichtlich seines Volumens.

Indem die Odontome aus der ersten Periode in die dritte übergehen, erleiden sie eine vollständige Umbildung, so dass keine Spur von der primitiven Beschaffenheit übrig bleibt. Aus diesem Grunde ist die Entwickelung eines solchen Tumors stets verkannt worden, und die Beobachter haben die Strukturunterschiede zwischen dentifizirten und nicht dentifizirten Odontomen auf Unterschiede in der Natur der Neubildungen anstatt auf das zeitliche Verhältniss zurückgeführt.

Broca fasst das Resultat seiner Untersuchungen in folgenden Sätzen zusammen: Jeder Tumor, der aus einem oder mehreren Zahngewebsformen besteht, verdankt seinen Ursprung einem weichen Tumor von derselben Form und demselben Umfange, der ursprünglich nur zahnbildendes (odontogenes) Gewebe im Zustande der Hypertrophie enthielt. Dieser hypertrophische Tumor steht zu dem verzahnten Tumor in demselben Verhältnisse, wie die Zahnpulpa zum normalen Zahne. Wenn die Cementodontome des Menschen eine Ausnahme zu machen scheinen, so ist es dies nur, weil das Cement der menschlichen Zähne nicht durch ein spezielles Organ erzeugt ist. (Nach Hannover's Untersuchungen ist aber auch beim Menschen ein Cementorgan im fötalen Zustande des Zahnes vorhanden, und die Entwickelung eines Cement-Odontomes kann deshalb gar nicht als ein überraschendes Ereigniss oder als regelwidrig angesehen werden.) Bei den Herbivoren und Pachydermen, die ein Cementorgan besitzen, ist die Hypertrophie dieses Organs immer die erste Phase der Bildung von Cement-Odontomen.

Als Basis für die Eintheilung der Odontome hat Broca, im Hinblick auf die pathologische Anatomie und Pathologie, die odontogene Periode genommen, wo die Hypergenese beginnt, die denselben den Ursprung giebt. Zu diesem Zwecke

theilt er die normale Entwickelung des Zahnfollikels in vier Perioden: 1) die embryoplastische Periode. 2) Die odontoplastische Periode. 3) die Periode der Kronenbildung. 4) Die Periode der Wurzelbildung.

1) Während der embryoplastischen Periode haben die Mutterorgane, nämlich das Dentin- und Schmelzorgan, zu denen bei den Herbivoren noch das Cementorgan hinzukommt, die allen embryoplastischen Geweben gemeinsame Struktur. Die Odontome, die in dieser Periode erzeugt werden, welche der Bildung der eigentlichen odontogenen Elemente vorangeht (der Dentinzellen, Schmelzzellen, Knorpelzellen), haben keine Tendenz zur Verzahnung. Broca bezeichnet sie als embryoplastische Odontome. Sie können im fibroplastischen Zustande verharren, oder gehen in den fibrösen über. Sie sind von Dupuytren unter dem Namen der fibrösen und fibrös-cellulären incystirten Körper der Kinnladen beschrieben.

2) Die odontoplastische Periode beginnt, sobald die odontogene Schicht sich bildet in der Gestalt der Dentin und Schmelzzellen, die die sogenannte Membrana praeformativa von einander trennt; sie ist beendet, sobald die Formation von Dentin beginnt. Die Odontome, die sich in dieser Zeit bilden, verdienen den Namen der odontoplastischen Odontome, weil die Lage von odontogener Substanz, von der sie bedeckt sind, im Allgemeinen ihre Neigung zur Verzahnung fest hält und diese fast immer nach beendetem Wachsthume des Tumors auch zu Stande kommt. Die Verzahnung geschieht aber nicht, wenn der hyperplastische Tumor eine genügende Compression auf die zur Verzahnung geeignete Gewebslage ausübt, so dass diese vollständig atrophirt. Dann bleibt das Odontom, seiner speziellen Dentificationselemente beraubt, im weichen Zustande, kann aber doch oft noch ein recht umfangreiches Depot von Dentinkörnchen in sich bergen. Die beiden Formen von odontoplastischen nicht verzahnten Odontomen, mit oder ohne Dentinkörnchen, sind 1860 von Robin beschrieben. Robin spricht jedoch nicht von Dentinkörnchen, die man sich als aus wirklichem Dentin gebildet denken müsste, sondern nur

von Kalkniederschlägen im Tumor, deren Gegenwart diesem aber noch nicht den Charakter eines Odontomes giebt.

Einen erheblichen Unterschied findet Broca in den verzahnten Odontomen des Menschen und der Herbivoren. Beim Menschen schliesst der Zahnfollikel zu dieser Zeit nur ein vascularisirtes Organ in sich, nämlich die Pulpa, deshalb sind alle Odontome beim Menschen aus dieser hervorgegangen und können nach der Dentification nur Dentin und Schmelz enthalten. Aber bei den Herbivoren kann ein zweites vascularisirtes Organ, das Cementorgan, der Sitz der Hypertrophie werden und die Veranlassung zu Cement-odontomen geben, deren Dentification durch das Cementgewebe bewirkt wird. Die odontoplastischen Odontomen bestehen im Zustande der Verzahnung aus einer einzigen Masse oder aus mehreren getrennten.

3) Zur Zeit der Zahnkronenbildung erscheinen eine oder mehrere Lamellen von Schmelz, die Schmelzscherbchen, auf der Spitze der Matrix. Sie stellen eine Hülse dar, die sich allmählich über die Oberfläche der Matrix bis zu ihrer Basis erstreckt. Der vascularisirte Theil derselben ist dann streng von der verzahnten Partie geschieden und heisst nun die Zahnpulpa. Die Kronen-Odontome, die in dieser dritten Periode entstehen, sind stets mehr oder weniger verzahnt, da sie zu einer Zeit zu Stande kommen, wo die Dentification schon begonnen hat. Die bereits gebildete Partie der Zahnkrone unterliegt keiner Veränderung, sie findet sich stets, vollkommen kenntlich, an irgend einer Stelle der Oberfläche des Tumors. Dieser ist beim Menschen aus einer Hypertrophie der Zahnpulpa hervorgegangen und enthält nach der Dentification nur Dentin und Schmelz. Aber bei den Herbivoren kann der Tumor durch Hypertrophie des Cementorgans erzeugt sein, dann verwandelt er sich in eine Cementmasse. Die Kronen-Odontome können sich demnach, wie die odontoplastischen, in zwei Gruppen spalten: Cement-Kronen-Odontome, die nur bei den Herbivoren vorkommen, und Pulpa-Kronen-Odontome, nur diese bilden sich beim Menschen.

Wir werden später aus der Beschreibung eines Odontoms

von Prof. Wedl aber sehen, dass die erstere Form auch beim Menschen vorkommt.

Die Cement-Kronen-Odontome zeigen nach dem System von Broca zwei Formen, je nachdem die Cement-Hypertrophie sich auf den äusseren Theil des Cementorgans bezieht, oder auf den Theil des Cementorganes, der in die Taschen des Zahnes eindringt.

Die Pulpa-Kronen-Odontome (auch Dentin-Kronen-Odontome genannt) können sich ebenfalls als zwei wesentlich verschiedene Formen zeigen, nämlich als diffuse und circumscripte. Die diffuse geht aus einer Hypertrophie der gesammten Pulpa hervor; sie stellt einen relativ ziemlich umfangreichen Tumor dar, der die schon früher gebildete Zahnkrone umgiebt. Da der Tumor die ganze Pulpa bis zu ihrer Basis in Anspruch nimmt, so wird die Vollendung der Krone unmöglich und Wurzelbildung kann ebenfalls nicht stattfinden. Diese Eigenthümlichkeit kommt übrigens allen bis jetzt erwähnten Odontomformen zu.

Die circumscripten Kronen-Odontome gehen aus einer sehr begrenzten Hypertrophie hervor, die zu einer kleinen seitlichen Wucherung Veranlassung giebt. Die Entwickelung der Krone, die nur an der Stelle dieser Wucherung gestört ist, geht sonst regelmässig vor sich. Die Krone erstreckt sich allmählich bis zur Basis der Pulpa, darauf bildet sich die Wurzel in fast ganz normaler Weise und die Entwickelung des Zahnes geht regelmässig von Statten, höchstens kann der kleine an einer Seite befindliche Tumor den Zahndurchbruch etwas erschweren. Diese Tumoren unterscheiden sich von den andern Odontomen sowohl durch ihre Form, wie durch ihr Verhalten; aber diese unterscheidenden Merkmale sind nur zufällige, sie hängen von dem Orte, nicht von der Natur des pathologischen Vorganges ab.

4) Was die vierte und letzte Periode betrifft, während welcher die Zahnwurzeln sich entwickeln, so entspricht diese der Gruppe der Wurzelodontome. Nur in dieser Periode entsteht beim Menschen das Cement; nur die Wurzel-Odontome allein können beim Menschen nach der Dentification Cement enthalten. Dafür aber können sie niemals Schmelz

in sich schliessen, da das Schmelzorgan niemals über das Niveau der Krone hinaus sich erstreckt.

Die überzähligen Zahnfollikel, welche sich bisweilen beim Pferde und einigen Wiederkäuern in der Schädelgegend entwickeln, (im Os temporale), sind der Odontombildung mehr ausgesetzt, als die normalen Follikel. Broca bezeichnet diese eigenthümlichen Tumoren, deren Ursprung bis jetzt nicht bestimmt war, mit dem Namen der heterologischen Odontome. Sie ordnen sich, vom Standpunkte ihrer Entwickelung aus betrachtet, den verschiedenen angegebenen Gruppen unter.

Endlich benennt Broca zusammengesetzte Odontome solche Tumoren, die unzweifelhaft Odontome sind, die aber durch die Mannigfaltigkeit in ihrer Struktur, durch die Verschiedenartigkeit der Läsionen, die sie gleichzeitig in mehreren benachbarten Follikeln hervorrufen, sich jeder Definition entziehen und deren Bestimmung noch unsicher ist. B. kennt bis jetzt nur einen Fall von einem zusammengesetzten Odontome, es ist der im Jahre 1859 von Forget und Robin beschriebene.

Die methodische Deutung dieser zahlreichen und verschiedenen Thatsachen, die bis jetzt grossen Theils nicht erklärt waren, oder an ungenaue Theorien sich anschlossen, ist nur durch die neuen Fortschritte in der Kenntniss der Zahnentwickelung möglich geworden; diese Kenntniss verdankt Broca der Arbeit von Robin und Magitot über die Entstehung und Entwickelung der Zahnfollikel.

Forget geht in seinen Bemerkungen über die Odontome, die durch seinen Prioritätsstreit mit Broca hervorgerufen sind, von eigenen Beobachtungen und den Mittheilungen von Krankheitsfällen anderer Beobachter aus; auch die Diagnostik und die Behandlung werden von ihm berücksichtigt. Im Jahre 1856 verrichtete er die Resection der linken Hälfte des Unterkiefers bei einem 20jährigen Manne. Der Kiefer war in eine umfangreiche Höhle verwandelt und enthielt einen Körper von der Gestalt und dem Umfange eines grossen Eies, er hatte Elfenbeinhärte, seine Oberfläche war von ungleichmässigen Vorsprüngen bedeckt, die mit Schmelz

überzogen waren. Zwischen diesem Tumor und der ihn umgebenden Cyste lag eine dicke, graue, mit seropurulenter Flüssigkeit getränkte Membran. Dieser Tumor war unzweifelhaft durch eine Hypergenese der Zahnelemente erzeugt, er bestand aus einer centralen Dentinmasse und einer Lage von Knochengewebe oder Cement an seiner Basis, besonders an deren Peripherie. In Bezug auf die Entstehung dieses Tumors liess sich feststellen, dass der Patient im 5. Jahre die ersten Krankheitserscheinungen gehabt hatte: es waren heftige Schmerzen in der linken Seite des Unterkiefers aufgetreten. Eine ziemlich lange Zeit waren die Schmerzen intermittirend gewesen, dann wurden sie anhaltend und so heftig, dass zwei gesunde Milchbackenzähne entfernt werden mussten, in der Voraussetzung, dass sie dem Durchbruche der entsprechenden permanenten Zähne hinderlich wären. Nach dieser Operation hörten die Schmerzen auf, aber bald nachher trat ein runder Tumor von der Grösse einer Haselnuss an der facialen Seite des Alveolarfortsatzes hervor, der den Alveolen entsprach, wo die Extraction verrichtet war. Acht Jahre blieb der Tumor stationär, dann nahm er eine erhebliche Ausdehnung an; die ganze Mitte des Unterkieferkörpers schwoll an und erhielt die ovoide Form, die dem Tumor verblieb. Die Abwesenheit der beiden grossen Mahlzähne wurde schon damals bemerkt. Ein Jahr später (1854) entstand eine heftige Entzündung in der Geschwulst, wiederholt öffneten sich Abscesse sowohl innerhalb des Mundes, als ausserhalb an der Kieferbasis. — Diesen ersten Fall eines Odontomes legte Forget 1859 der Académie des sciences vor mit der Beweisführung, dass der Tumor als anomaler Vorgang in der Ernährung und Entwickelung der Zähne aufzufassen sei, dass er eine Veränderung des physiologischen Typus darstelle und dass ähnliche Tumoren in den verschiedensten Graden des Wachsthums und Volumens vorhanden sein können.

Es sind aber nicht immer Dentinmassen, die aus einer Hypergenese eines oder mehrerer Zahnkeime hervorgehen und im Innern des Kiefers liegen; es kommen vielmehr auch neben dem normalen Zahne krankhafte Erzeugnisse vor, die

mit demselben in mehr oder weniger genauer Verbindung stehen oder ganz unabhängig sind. In dieser Beziehung ist der von Letenneur im Jahre 1858 mitgetheilte Befund von Wichtigkeit: Bei einer 34jährigen Frau zeigte sich auf der linken Seite des Unterkiefers ein Tumor; im achten Lebensjahre waren Schmerzen entstanden mit Anschwellung des Kiefers; diese wurden durch Extraction des ersten bleibenden Mahlzahnes nicht beseitigt, so wenig wie die Anschwellung. Der Zustand der Kranken blieb 16 Jahre lang unverändert, zu dieser Zeit vermehrten sich die Schmerzen, liessen sich aber durch ein entzündungswidriges Verfahren beseitigen, der Tumor hatte nicht erheblich zugenommen. Nach 10 Jahren (1857) zeigte sich unter heftigen Schmerzen, die fälschlich einem cariösen Zahne anfangs zugeschrieben wurden, eine sehr umfangreiche Schwellung der kranken Partie, es öffneten sich mehrere Abscesse in den Mund mit Hinterlassung von Fistelgängen. Fünf Monate bestanden die Eitersecretionen und Anschwellung; ein Pflaster, das von einem Charlatan gelegt war, rief die heftigsten Schmerzen hervor, nach dessen Entfernung fand sich eine tiefe Wunde, die bis auf den Knochen reichte, durch diese floss jetzt der Eiter ab, der Umfang des Tumors hatte aber bedeutend zugenommen. Letenneur fand zu dieser Zeit eine beträchtliche Schwellung des Unterkiefers, die beiden Kieferlamellen schienen durch den Tumor von einander gedrängt, derselbe war nicht umschrieben, so dass seine Grenzen nicht bestimmt werden konnten. Eine durch den Fistelgang geführte Sonde gelangte in die Mitte des Tumor und traf hier auf einen beweglichen und rauhen Sequester, der bei der Percussion und beim Druck sich als eine sehr feste Masse darstellte. Die Operation wurde vollzogen, indem die Unterlippe in der Mittellinie getrennt wurde, der Schnitt dann am Rande des Alveolarfortsatzes bis zum Masseter fortgeführt und von der nun bloss gelegten Knochenschale mit Hammer und Meissel die äussere Wand entfernt wurde; es konnte nun eine knöcherne Masse ausgelöst werden, an der ein kleiner Mahlzahn anhaftete. Auch die innere Wand der Cyste wurde resecirt, der Lappen durch Nähte an seine Stelle befestigt; nach

14 Tagen war die Heilung durch Prima intentio erfolgt, nur am unteren Theile der Wange bestand noch der alte Fistelgang, aus dem etwas Speichel ausfloss. Dieser fand sich noch nach sechs Jahren, wurde dann durch eine plastische Operation geschlossen.

Der Tumor hatte Elfenbeinhärte, seine knöcherne Beschaffenheit wurde durch das Vorhandensein von Knochenkörperchen festgestellt; er erschien demnach als aus Cement bestehend; der erste kleine Backenzahn hing mit ihm vermittelst der Spitze seiner gekrümmten Wurzel zusammen, die sich in das Neugebilde hineinsenkte; die Wurzel hatte ihre normale weisse Farbe, während der Tumor grau gefärbt erschien; dieser hatte im grössten Durchmesser 3½ Ctm., die andern betrugen 2½ Ctm.

Eine andere Beobachtung wird von Forget angeführt, die ebenfalls ein Odontom betraf, das mit dem Cemente eines Zahnes in Verbindung sich befand und als Cement-Odontom angesehen werden musste.

Bei einem 45jährigen Manne bestand auf der linken Hälfte des Unterkiefers eine schmerzhafte Geschwulst, die sich ziemlich gleichmässig über die labiale wie über die linguale Fläche desselben erstreckte und eine ovoide Gestalt hatte. An dem einen Ende der schmerzhaften und die Functionen der Mundorgane beeinträchtigenden Neubildung befand sich ein cariöser Zahn, dessen Krone von dem umgebenden Zahnfleische, das von der Neubildung emporgedrängt war, zum guten Theile verdeckt wurde. Bevor zur Entfernung des Tumors geschritten wurde, entfernte Maisonneuve diesen Zahn in der Absicht, dadurch einen Weg zu finden, auf welchem die Untersuchung der eingeschlossenen Substanz besser erfolgen könnte; mit der Zahnextraction gelang gleichzeitig die Entfernung des Tumor, der dem Zahne anhaftete. Robin untersuchte das Neoplasma, das mehr als den Umfang eines Taubeneies hatte und mit der Wurzel eines Mahlzahnes durch einen dicken Stiel fest verschmolzen war, es bestand aus Knochensubstanz.

Als unterscheidendes Merkmal der Odontome von anderen incystirten Neubildungen der Kieferknochen erkennt

Forget die Gegenwart einer Umhüllungsmembran, die mit dem Periost der Wurzelhaut und der Alveole identisch ist; übrigens aber handelt es sich bei diesen Odontomen, nach seiner Ansicht, um eine Substanz, die vollständig von dem Cemente des Zahnes verschieden ist und deren Entstehung und Wachsthum anders vor sich geht, als es am Zahne geschieht. Ueber das Wie? giebt Forget jedoch keinen Aufschluss.

Die Gegenwart einer Umhüllungsmembran dürfte aber wohl nicht als ein diagnostisches Merkmal für ein incystirtes Odontom anzusehen sein, da es nicht denkbar ist, wie überhaupt ein Cystentumor ähnlicher Art ohne Umhüllungsmembran, ohne eine Matrix, entstehen oder wachsen kann; ferner wird diese Umhüllungsmembran nur eine gewisse Zeit in Thätigkeit sein, bis sie von dem wachsenden Tumor vernichtet ist, ein Vorgang, der auch an diesen Cementodontomen sich ereignen kann, in welchem Falle diesen die Umhüllungsmembran fehlt. Als diagnostisches Kennzeichen kann nur der unmittelbare Zusammenhang mit der Cementschicht einer Zahnwurzel, die Abwesenheit oder unvollkommene Entwickelung eines Zahnes angesehen werden, dessen Cementkeim zur Bildung eines Odontoms verwendet ist.

In Betreff der Bildung des Cementes sind zwei Formen zu unterscheiden: 1) Das Cement erzeugt sich aus dem Cementorgane, das dem Zahne im fötalen Zustande zukommt (Dr. A. Hannover. Die Entwickelung und der Bau des Säugethierzahnes), die Knochenbildung geschieht nach vorangegangener Bildung von Knorpelzellen, von denen Andeutungen noch bisweilen als eine kreisförmige, das Knochenkörperchen umgebende Linie, sichtbar sind. Ist aber das fötale Cementorgan zu Grunde gegangen und geschieht dann noch Knochenbildung, so ist diese 2) von dem Perioste aus zu Stande gekommen, sie ist aus dem Bindegewebe direct hervorgegangen, dem entsprechend zeigen sich keine vollkommen entwickelte Knochenkörperchen mit zahlreichen Ausläufern, es erscheinen vielmehr nur wenig verästelte Zellen, oder diese sind zu unregelmässigen Spaltöffnungen geworden, wie sie sich an den Exostosen der Zahnwurzeln finden.

Aehnlich kann sich auch der Hergang bei den Cementodontomen gestalten, sie können einmal aus einer Wucherung des Cementkeimes hervorgegangen sein und haben dann die Phase der Knorpelbildung durchgemacht, oder sie sind zweitens aus ossifizirtem Bindegewebe gebildet, das der hyperplastisch entwickelte Zahnsack erzeugt hat. Die Ossification in den Kieferknochen kann für eine solche hyperplastische Entwicklung kein Hinderniss abgeben, das wuchernde Gewebe absorbirt den Knochen und stellt in demselben die Cyste her, die das Odontom einschliesst.

Die Cementodontome hängen nicht immer mit einem Zahne zusammen, können vielmehr demselben nur angelagert sein. Forget erhielt ein Präparat von einem Pferde, in welchem der Eckzahn normal entwickelt war, von einer Neubildung jedoch verdrängt wurde: diese, von unregelmässiger Gestalt und mit einer rauhen Oberfläche versehen, hatte den Umfang eines Eies. In der Cyste war Eiterung entstanden. Es ist fraglich, ob diese Neubildung mit dem Zahngewebe in Verbindung gebracht werden kann, da die Ergebnisse einer genaueren Untersuchung nicht vorliegen, es kann eben so wohl eine innere Exostose sein, die eingekapselt ist, wie ein Derivat vom Zahnkeime: es ist nicht zu bezweifeln, dass eine Neubildung, die ihrer Entstehung nach, den Osteomen hinzu zu zählen ist, auch ohne einen Zusammenhang mit einem Zahne, gefunden werden kann, denn es ist denkbar, dass ein Stück des Cementkeimes ebenso dislocirt werden kann, wie es mit Partikeln des Schmelzkeimes geschieht, und dass ein solches Stück unter dem Hinzutritt irritativer Vorgänge sich hyperplastisch entwickeln und ein Cement-Odontom nach seiner Ossification darstellen kann; ferner können Dentinkeim und Schmelzkeim von dem auswachsenden Cementkeim vollkommen vernichtet werden, so dass keine Spuren von ihnen in dem Hartgebilde zurückgeblieben sind und jede Andeutung von den dem Zahne speciell zukommenden Strukturen fehlt: immer aber wird es schwierig, vielleicht unmöglich sein unter Umständen, wenn die Neubildung allein aus Knochensubstanz besteht, den Beweis zu führen, dass sie ein Odontom sei und nicht eine Exostose.

Zweifellos ist die Existenz eines Odontoms, wenn Dentin und Schmelz in der Neubildung sich zeigen: es ist gleichgültig, ob der Tumor bei solchem Verhalten mit einem hinsichtlich seiner Form mehr oder weniger ausgebildetem Zahne in Verbindung steht oder nicht, die Gegenwart von Zahnbeinsubstanz charakterisirt ausreichend seine Natur.

Im Zusammenhange mit dem Zahne stehend und der Periode der Wurzelbildung angehörig ist das Odontom, das Salter in Guy's Hosp. Rep. No. XIV. beschreibt und abbildet. Dasselbe befindet sich im College of Surgeons und ist ebenfalls von Heath in seinem Werke Injuries and diseases of the jaws, zwar früher aber weniger ausführlich als von Salter beschrieben. Der Tumor haftet an der hinteren Wurzel und dem Halse eines kleinen Backenzahnes und hat mehr als den doppelten Umfang des Zahnes. (s. Fig. 2.) Die Oberfläche des Tumor ist weiss und glänzend, das Gewebe desselben so wie des Zahnes stehen in unmittelbarem Zusammenhange. Salter machte durch den Tumor einen Durchschnitt, (s. Fig. 3.) der ziemlich in die Achse desselben traf. Der Tumor ist von einer Cementschicht umgeben, die von der gewöhnlichen Beschaffenheit ist, darin befindet sich ein deutlich charakterisirtes Zahnbein, das den Nucleus der Neubildung darstellt, in demselben sind einige Gruppen von radiär verlaufenden Zahnbeinkanälchen sichtbar, im oberen Theile gruppiren sich die Zahnbeinkanälchen in grosser Regelmässigkeit, wahrscheinlich um das Organisationscentrum des Zahnes, um die Zahnpulpa. Die genauere Untsrsuchung (s Fig. 4.) ergab, dass die Neubildung aussen von einer Cementschicht umgeben war, wie sie an gesunden Zahnwurzeln sich zeigt, sie ist geschichtet, nicht vascularisirt, die Knochenkörperchen liegen in der Achse der Schichten. Die Zahnbeinbildung tritt am Rande deutlich hervor, die Zahnbeinkanälchen verlaufen rechtwinklig gegen die Pulpahöhle und gegen die

Fig. 2.

Fig. 3.

Oberfläche des Tumor, finden sich jedoch nicht am ganzen Umfange desselben. Der Kern der Neubildung ist sehr reich vascularisirt und die Anordnung der Gefässe ist wie in der Zahnpulpa; sie verzweigen und vereinigen sich, divergiren in jeder denkbaren Richtung, haben im Durchschnitt denselben Durchmesser wie in einer nicht verkalkten Pulpa. Sehr reichlich vorhanden sind die Lacunen, sie bedecken oft das ganze Gesichtsfeld: diese haben indessen eine eigenthümliche Beschaffenheit, sind weit, ohne bestimmte Axenrichtung und von Anhäufungen von Kanälchen umgeben, die wie Moosstückchen aussehen. Daneben sind alle mögliche Formen der unvollkommenen Zahnbeinbildung vertreten, die allmählich zu vollkommenen Zahnbeinkanälchen sich gestaltet, abgesehen von den Inseln von Dentin, die sich in

Fig. 4

dem Nucleus finden. Ausserdem sind Massen von charakteristischen Zahnbeinkugeln vorhanden. Der Nucleus besteht demnach aus einer unregelmässigen Masse von Knochensubstanz (?) und Dentin, die sich um ein vasculäres Netzwerk ordnen, das den Charakter desjenigen der Zahnpulpa hat.

Salter leitet diesen Tumor von Verkalkung einer vergrösserten Dentinpulpa ab, die den Umfang und die Gestalt des Nucleus hatte. Der Gürtel von regelmässig angeordneten Zahnbeinkanälchen gehört der primären und normalen Dentinentwickelung an, während die hypertrophische und abnorme Zahnpulpa keine centripetal verlaufende Dentinkanälchen bildete, vielmehr einer unregelmässigen Bildung von Knochen- und Zahnbeinsubstanz unterlag mit Beibehaltung ihrer vasculären Beschaffenheit.

Am Schlusse seiner Mittheilung erwähnt Salter der im Atlas von Heider und Wedl beschriebenen Odontome, „ob„gleich die Figuren klein und unvollkommen gegeben und „die mikroskopischen Zeichnungen weder scharf noch be„stimmt sind, so ist doch die anatomische und pathologische „Uebereinstimmung ihres Exemplare mit dem meinigen nicht „zu verkennen". Dieser Vorwurf ist entschieden zurück zu weisen; wenn auch die Beschreibung des Tumors in dem Atlas von Heider und Wedl, dem Zwecke entsprechend, nur kurz sein konnte, so ist sie doch vollkommen klar, ja sie leidet nicht an den Undeutlichkeiten der Beschreibung von Salter, aus der nicht ersichtlich ist, ob der sogenannte Nucleus des Tumor aus Osteodentin oder degenerirtem Dentin besteht, ebenso wenig giebt darüber die Zeichnung Aufschluss, die in Genauigkeit und Klarheit der von Heider und Wedl gegebenen erheblich nachsteht.

Das von Heider und Wedl beschriebene Odontom befindet sich im Atlas zur Pathologie der Zähne I. Th. Fig. 28. und 29. und haftete einem unteren Weisheitszahne an, es war doppelt so gross, wie der Zahn selbst, begann am Zahnhalse, erstreckte sich abwärts bis gegen die Wurzelspitzen hin und in die Furche zwischen den beiden Zahnwurzeln. Die Oberfläche ist theils glatt und rund, theils uneben und mit drusigen Hervorragungen besetzt. (s. Fig. 5.) Ein senkrecht auf die Oberfläche des Tumor geführter Querschnitt ergiebt, dass derselbe aus Cement und Zahnbein besteht. Die die äussere Schicht ist eine dünne Cement-

Fig. 5.

lage, in der sich Hohlräume befinden, die mit amorphen Kalksalzen erfüllt sind, darauf folgt nach innen ein schmaler Saum von Dentinkanälchen, die im Ganzen die normale radiäre Anordnung festhalten. Die Hauptmasse des Gebildes (Nucleus, Parenchym) besteht aus Knochensubstanz mit sehr weiten, gewundenen und sich ramificirenden Hohlgängen, die theils noch eine gelbliche Färbung und Durchgängigkeit zeigen, zum grössten Theile aber bereits mit Kalksalzen erfüllt sind. Dieselben sind ohne Zweifel Blutgefässkanäle und stehen nach ihrer Aussenseite hin mit einer bald streifigen bald globulären helleren Masse in Verbindung, die ungleich

Fig. 6.

vertheilt ist. Die zwischen den Blutgefässkanälen befindliche Knochensubstanz enthält Gruppen vollkommen entwickelter Knochenkörperchen, die durch ihre Ausläufer mit den Interglobularräumen im Zusammenhang stehen. (s. Fig. 6.)

In dem Vereine Oesterreichischer Zahnärzte theilte Dr. Steinberger einen Fall von Missbildung eines Zahnes mit, die Professor Wedl einer genauen Untersuchung unterwarf. Bei einem 18jährigen Mädchen zeigte sich seit 6 Monaten eine bedeutende Geschwulst am rechten Unterkiefer, welche sich vom Kronenfortsatz bis zum zweiten Backenzahn erstreckte und einen Breitendurchmesser von 2 Zoll hatte, sie ragte besonders nach der labialen Seite hervor und war von geschwollener Schleimhaut bedeckt, die sich längs des Kieferastes erstreckte, die Kieferbewegung erschwerte und schmerzhaft machte. Die Entzündungserscheinungen bestanden seit acht Tagen und stimmten mit denjenigen überein, die beim gehemmten Durchbruche des Weisheitszahnes beobachtet werden. Die Mahlzähne des erkrankten Unterkiefers aber fehlten sämmtlich, der erste Mahlzahn sollte vor Jahren extrahirt sein, so dass ein Hinderniss für den Durchbruch des Weisheitszahnes füglich nicht angenommen werden konnte, es stellte sich vielmehr heraus, dass die Entzündungserscheinungen durch den Umstand bedingt wurden, dass der zweite Mahlzahn des entsprechenden Oberkiefers beim Schliessen des Mundes den geschwollenen Theil des Unterkiefers traf. Es wurde dafür gesorgt, dass dieser traumatische Eingriff durch Entfernthalten der Kiefer von einander fortfiel, und, nachdem ein Schleimhautabscess entleert war, liessen Schmerzen und Entzündungserscheinungen in wenigen Tagen nach, die Schwellung des Knochens aber blieb unverändert. Nach drei Wochen machte sich auf dem Alveolarrande eine feine Oeffnung bemerklich, durch welche eine Sonde auf einen harten Körper gelangte; um diesen bloss zu legen, wurde das Zahnfleisch abgetragen und es erschien im Grunde eine harte, gelblich weisse Masse mit drusiger Oberfläche. Das Neugebilde konnte so wenig, wie die Läsion der Schleimhaut durch die Zähne des Oberkiefers, als Ursache der heftigen Entzündungserscheinungen ange-

sehen werden, Dr. Steinberger suchte diese in dem Umstande, dass die Neubildung, dem zweiten Mahlzahne entsprechend, mit ihrem distalen Theile den Weisheitszahn bedeckte, der bis zu seiner gesetzmässigen Entwickelungszeit, ohne Störungen hervorzurufen, im Kiefer lag, bei seinem nun beginnenden Wachsthum aber einem bedeutenden Hindernisse begegnete. Die Neubildung lag nur zu einem geringen Theile bloss, der grösste Theil war vom Alveolarrande des Kiefers bedeckt; die Patientin verlangte dringend die Operation; die Frage war, ob der Knochen resecirt werden sollte, oder ob die Neubildung, als ein vom Knochen isolirter Körper, sich von diesem ohne weitere Eingriffe trennen liesse. Darüber konnte nur die anatomische Beschaffenheit des fremden Körpers Aufschluss geben. Prof. Wedl stellte an einem ausgebohrten Stücke fest, dass das Gebilde aus Zahnbeinsubstanz bestand. Demgemäss übernahm Dr. Weinlechner die Entfernung des Tumor vom Munde aus, indem das Zahnfleisch vom Alveolarfortsatze abgelöst und die Mündung der Höhle durch Abtragung der Knochenränder mit Meissel und Hammer erweitert wurde, es gelang darauf die Neubildung aus ihrem Knochenlager heraus zu heben; im Grunde der Höhle aber war die Krone des Weisheitszahnes sichtbar.

Das in diesem Falle dem Prof. Wedl zum Zwecke der Feststellung der Geschwulstbeschaffenheit übergebene herausgebohrte Stück bestand aus unregelmässig entwickeltem Zahnbeine: es durchkreuzten sich grössere und kleinere büschelförmig angeordnete Systeme von Zahnbeinkanälchen in verschiedenen Richtungen, andere traten in zackige Hohlräume, ausserdem fanden sich meist mit Kalksalzen erfüllte Hohlgänge, die in verschiedenen Richtungen die Zahnbeinsubstanz durchsetzten.

Der Tumor selbst hat den Umfang einer mittelgrossen Kastanie, der Längendurchmesser beträgt 29 Millim., die Breite 18 Millim. Das Gewicht ist 12,37 Grmm. Die Farbe hell, schwach gelb; die Consistenz eine dichte. Die obere Fläche der Neubildung ist convex, mit flachen, resistenten Hervorragungen besetzt; (s. Fig. 7.) von dem oberen Mahlzahne verursacht zeigt sich eine kleine Abreibungsfläche.

Die untere Fläche enthält eine fast viereckige Höhlung, die der Krone des darin befindlich gewesenen Weisheitszahnes entspricht, diese ist glatt, nur an der äusseren Seite befinden

Fig. 7. Fig. 8.

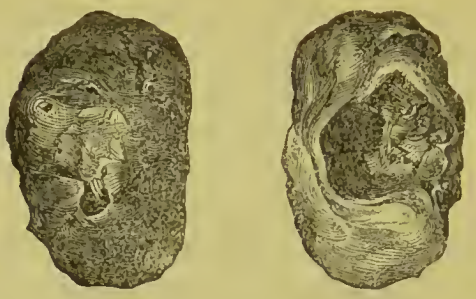

sich Schmelztropfen ähnliche Höcker (s. Fig. 8.). Die Hervorragungen auf der Oberfläche der Neubildung sind an mehreren Stellen von einer bindegewebigen Hülle bedeckt, die fest anhaftet, dieselbe umgiebt auch in Form von Franzen die Peripherie der Geschwulst. Diese Neubildungsmembran besteht vornehmlich aus wellenförmig gekräuselten Bindegewebsbündeln, die sich durchkreuzen, sie weisen molekuläre Trübung auf und eingelagerte Fetttröpfchen. Die Blutgefässe sind collabirt, sind theils Capillaren, theils grössere Gefässe. Ausserdem finden sich Schläuche vor, die mit einer epithelartigen Schicht ausgekleidet sind, sie sind zwei bis drei Mal so dick als ein Capillarrohr, theilen sich dichotomisch und endigen an einzelnen Stellen blind. Ferner treten papillöse Auswüchse auf, die mit an einander gereihten und mit ihren spitzen Enden hervorragenden Zellen besetzt sind, diese können an Dentinzellen erinnern. Endlich erscheinen an manchen Stellen ziemlich grosse, abgeplattete, grosskernige, mit mehrfachen Fortsätzen versehene Zellen, von denen es sich nicht bestimmen lässt, ob sie der rudimentären Zellenschicht des Schmelzorgans angehören.

Der polirte Längsschnitt durch die Axe der Neubildung zeigt keine Pulpahöhle, vielmehr eine dicht gedrängte Masse, ovaler, runder, blattähnlicher Hartgebilde, die eine central gelegene Masse einschliessen. (s. Fig. 9.) Es sind drei ver-

Fig. 9.

schiedene Substanzen vorhanden: 1) Zahnbein bildet die Hauptmasse, die Kanälchen desselben gehen von Hohlräumen aus, die im Centrum des einzelnen Hartgebildes sich befinden, sie verlaufen gegen die Peripherie hin, dichotomiren sich und verschwinden in den Interglobularräumen der an der Peripherie der einzelnen Hartgebildes reichlich vorhandenen Globularmassen. Die Zahnbeinkanälchen sind nach Anordnung und Verlauf an vielen Stellen ganz normal, an anderen sind sie sparsam vorhanden, sehr geschlängelt und nicht mehr in Büscheln geordnet.

Die centralen Hohlräume haben eine unregelmässige Gestalt, enthalten dunkle amorphe Kalksalze, es finden sich hin und wieder blutig tingirte Stellen. Im Zahnbeine selbst treten Kanäle auf, die theils mit Kalkmassen erfüllt sind, theils mit frischem Blute.

Es erscheint demnach die Hauptmasse der von Prof. Wedl dargestellten Neubildung als ein Conglomerat von vielen Organisationsheerden, als welche die Hohlräume mit

den davon wahrscheinlich abgeleiteten Kanälen, deren Gehalt Kalkwasser und Blut sind, angesehen werden müssen, die im Umfange ihres Territoriums mehr oder weniger vollkommene Dentinentwickelung bewirkt haben, so dass dem Wesen nach ein zusammengesetzter Zahn vorhanden ist, da jedem Hohlraume die Eigenschaft einer Zahnpulpa zuerkannt werden muss.

2) Der Zahnschmelz ist in sehr geringer Menge vorhanden, er findet sich in vollkommener Ausbildung in den an der Grundfläche der Neubildung vorhandenen Schmelztropfen, ausserdem steigt seitlich ein ungleichförmiger und schmaler Saum von Schmelzmasse aufwärts. Unregelmässige Schmelzpartikel finden sich in dem Zahnbein vertheilt; sie enthalten selten Prismen, bestehen vielmehr meist aus gelblichen oder dunkelbraunen resistenten Massen.

3) Die Cementschicht ist an der convexen Seite der Neubildung mehr oder weniger deutlich ausgeprägt, von ungleicher Mächtigkeit, hier und da von Resorptionsalveolen durchsetzt; sie enthält theils vollständig entwickelte Knochenkörperchen, theils ist sie verkümmert. Die Knochenkörperchen kommen noch in den tieferen Lagen des Tumor vor und zwar in der Nachbarschaft der Globularmassen, wo sie nicht zu verwechseln sind mit den kalkerfüllten Interglobularräumen.

Die Entstehung dieses monströsen Zahnes sucht Wedl in dem Umstande, dass in der (hyperplastischen) Pulpa nach vielen Richtungen hin zahlreiche Dentinneubildungen (Odontome) entstanden sind, worin die in einander geschobenen Zahnbeinsysteme ihre Erklärung finden. Das Schmelzorgan hat sich vielfach und sehr unregelmässig gefaltet, woher die zapfenförmige Verlängerungen nach einwärts rühren: oder der wuchernde Cementkeim hat sich zwischen die zelligen Elemente des Schmelzkeims gedrängt, diese theils überwuchert, theils nach den verschiedensten Richtungen dislocirt, so dass schliesslich ein Theil derselben an der Basis der Missbildung seinen Platz fand. Da das Cementorgan im fötalen Zustande des Zahnes auch die Zahnkrone überzieht, um bei normaler Entwickelung bis auf den als Schmelzober-

häutchen nachbleibenden Rest zu Grunde zu gehen, so ist die Gegenwart von Cement auf der Oberfläche der Missbildung keine Erscheinung, die den Gesetzen der Zahnbildung zuwider läuft, findet sich doch die Cementbildung im Excesse auf der Zahnkrone vor, wie das folgende Beispiel zeigen wird.

Es ist wahrscheinlich, dass durch das Auswachsen des zweiten Mahlzahnes zu einem umfangreichen Tumor der Keim des Weisheitszahnes eine Dislocation erlitten hat, so dass er unterhalb desselben zu liegen kam, er unterlag der Verkalkung während der Tumor an seinem Basaltheile noch von weicher Beschaffenheit war, da im entgegengesetzten Falle die Krone des Weisheitszahnes wohl schwerlich eine so tiefe Grube in der harten Missbildung hergestellt hätte, wie der vorliegende Fall sie zeigt, andererseits der Keim des Weisheitszahnes und der hyperplastische Keim des zweiten Mahlzahnes zu einer Masse verschmolzen wären. Es ist immerhin möglich, dass der langsam in den weichen Tumor hineinwachsende Weisheitszahn als Reiz eingewirkt und nicht unbeträchtlich zur Volumszunahme der Hyperplasie beigetragen hat. Der Tumor hat entweder sehr spät der Verkalkung unterlegen oder, während einzelne der vielen Zahnbeinsysteme, die ihn zusammensetzen, schon dentificirt waren, wuchs er an seiner Basis noch fort, die fertig gebildete Krone des Weisheitszahnes einhüllend und den Kieferknochen ausweitend, bis auch in dieser Partie die anorganischen Massen abgelagert wurden. Jedoch auch nach vollständiger Verhärtung vergrösserte sich der Tumor an der Peripherie, dafür spricht die bindegewebige Hülle, die ihn nach aussen umkleidete und die die Spuren reichlicher Blutgefässbildung zeigte. Die entzündlichen Erscheinungen aber, wodurch die Entfernung der Geschwulst veranlasst wurde, waren durch den in seiner weiteren Entwickelung gehemmten Weisheitszahn hervorgerufen.

Geht der Theil des Cementorganes, der die Krone überzieht, nicht zu Grunde, wirken vielmehr auf ihn Reize ein, die ihn zu hyperplastischer Entwickelung treiben, so erscheint ein Cementodontom der Zahnkrone. Unter der über-

mässigen Entwickelung des Cementkeims können die übrigen Keimlagen der verschiedenen Zahnsubstanzen entweder gänzlich vernichtet werden oder es bleiben von ihnen nur Rudimente übrig, die in unregelmässiger Anordnung durch einander geworfen sein können. Andererseits kann, wie das nachfolgende Beispiel zeigt, der Cementkeim der Zahnkrone sich übermässig entwickeln ohne die übrigen Zahnsubstanzen zu beeinträchtigen und die Veranlassung zur Bildung einer monströsen Zahnkrone geben.

Im Atlas von Heider und Wedl wird I. Thl. Fig. 9. ein Fall dieser Art angegeben. Er betrifft den rechten oberen Mahlzahn einer 40jährigen Frau. (s. Fig. 10.) Der Zahn hatte ein Gewicht von 22,2 Grm., die grösste Länge war = 4,7 Ctm., der grösste Durchmesser von der medianen zur distalen Seite = 2,3 Ctm., von der labialen zur lingualen = 2,7 Ctm. Die drei Wurzeln sind stark entwickelt, die beiden äusseren fast bis zur Spitze verschmolzen. Die Krone hat die Gestalt einer Mahlzahnkrone, aber es sind die einzelnen Flächen colossal entwickelt und mit zahlreichen kleinen drusenförmigen Höckern besetzt, nur die Kaufläche zeigt einen verhältnissmässig geringen Umfang. Auf der Oberfläche bemerkt man sehr zahlreiche Mündungen von Gefässkanälen, die die Grösse eines Nadelstiches im Maximum erreichen.

Fig. 10.

Ein Schnitt, der durch die inneren und zwischen den beiden äusseren Wurzeln hindurch geführt ist, lässt die Pulpahöhle als eine Querspalte von 6 Mllm. Breite erscheinen, die 3 Ctm. von der äussersten Spitze der Kaufläche entfernt ist; (s. Fig. 11.) an anderen Stellen werden spitz-

Fig. 11.

konische, den Kronenhöckern entsprechende Verlängerungen der Pulpahöhle bemerklich. Die Krone ist von einer Cementschicht eingehüllt, die die Dicke von 4,5 Mllm. erreicht und eine Fortsetzung des Wurzelcements ist; in dieser Schicht, aus regelmässiger Knochensubstanz bestehend, verlaufen Gefässkanäle theils quer, theils nach der Längsachse des Zahnes, theils nach verschiedenen Richtungen. Die Schmelzschicht ist regelmässig entwickelt, sie beginnt am Zahnhalse, steigt gegen die Kaufläche und erreicht die Dicke von 1 Mllm., begiebt sich dann wieder zum Zahnhalse und bildet hier zwei spitze Falten, so dass sie im Ganzen ein M darstellt.

Das Zahnbein, von normaler Beschaffenheit, begiebt sich in die Schmelzfalten.

Zahnbeinkeim und Schmelzkeim sind in diesem Exemplare zu einer bedeutenden Länge ausgewachsen, und zwar sind die Papillen für die späteren Zahnhöcker ausschliesslich

dem Excess im Wachsthum verfallen gewesen, zwischen ihnen ist eine tiefe Einsenkung geblieben, die der Furche zwischen den Zahnhöckern entspricht. Gleichzeitig ist der Cementkeim an der Krone zu übermässiger Entwickelung gelangt und in ihn sind die beiden übermässig entwickelten Papillen des Schmelzkeims und Dentinkeims hineingewachsen, zwischen welche sich eine trennende Schicht des Cementkeims hineingeschoben hat.

In der Société de Biologie legte Magitot den Stosszahn eines jungen weissen Elephanten vor, der eine Länge von 42 Ctm. hat und um seine Axe gedreht ist. In der Mitte des Zahnes befindet sich ein Tumor, dessen grosser Durchmesser 25 Ctm., dessen kleiner 15—20 Ctm. beträgt. Der Tumor ist ungleich und höckrig, seine Oberfläche mit Warzen bedeckt, er hängt mit dem Zahne durch eine schmale stielähnliche Masse zusammen. Es wurde ein Querdurchschnitt durch den Zahn und den Tumor der Länge nach gemacht, der in die Insertionsstelle des Stieles fiel. Der Tumor enthält eine grössere centrale Masse und eine andere, die auf seiner Oberfläche abgelagert ist, erstere ist vollkommen eiförmig. Der Stiel, auf dem die Neubildung sich befindet hat 4—5 Ctm. Durchmesser, von ihm aus verbreitet sie sich in der Art, dass sie mit der Oberfläche des Zahnes, namentlich gegen dessen Wurzelende hin, im Contakte ist. Die centrale Masse besteht aus Zahnbeinsubstanz, die peripherische, so wie die darauf befindlichen warzenförmigen Prominenzen, aus Cement. Letztere beschränken sich nicht auf den Tumor allein, sondern erstrecken sich über den ganzen Zahn bis gegen den vollkommen obliterirten Dentalkanal. Magitot erklärte das Gebilde für ein Odontom, das aus der Zeit der ersten Entwickelung der Zahngewebe datirt: das Zahnbeinscherbchen war gebildet, als ein Durchbruch des Zahnbeinkeimes durch dieses in Form einer Hernie stattfand, dieser schob den Cementkeim vor sich her und der prolabirte Theil unterlag der Verzahnung. Der Cementkeim wurde durch diesen Vorgang in seiner regelmässigen Funktion gestört und bildete die warzenförmigen Auflagerungen.

Wenn sich auch ein solcher Vorgang nicht als ein unmöglicher in Abrede stellen lässt, so ist die Deutung Magitot's doch der Art, dass sich für sie in dem Befunde keine Stütze findet und die Ansicht Broca's, dass hier eine primäre Hypertrophie des Zahnbeins mit Bildung eines Divertikels stattgefunden habe, viel annehmbarer.

Die dentificirten Odontome enthalten nicht nur die Elemente der Zähne, es zeigt sich vielmehr auch, dass diese Elemente eine gewisse regelmässige Anordnung haben. Einige Fälle sind mitgetheilt, wo radiär gelagerte Dentinkanälchen als ein mehr oder weniger breiter Saum den Tumor umgeben, es müssen daher ausgebildete Dentinzellen den hyperplastischen Keim umgeben haben, die wie im normalen Zahnbein neben einander gelagert waren. Dieselbe regelmässige Anordnung von Dentinkanälchen findet sich stellenweise im Centrum der Odontombildung, theils um das Lumen von entschieden angedeuteten Blutgefässen, theils um Hohlräume, die offenbar das Centrum für die Organisation geworden sind, es werden desshalb in einem nicht dentificirten Odontom, besonders um die Blutgefässe, Dentinzellen beobachtet werden können, die sich strahlenförmig um einen Mittelpunkt ordnen und zu Kanälchen auswachsen. Solche Massen lagern in einem mehr oder weniger entwickelten Bindegewebe, das später in Knochensubstanz verwandelt wird.

Die in den Odontomen vorhandenen Depots von Schmelzprismen, die theils an der Oberfläche, theils in der Substanz sich zeigen, haben ihren Ursprung in dem zerrissenen Schmelzorgane, dessen Elemente an verschiedenen Stellen in den weichen Tumor hingedrängt sind, hier zu mehr oder weniger vollkommenen Prismen auswachsen und erhärten: es werden deshalb in einem weichen Odontome auch davon die zerstreuten Spuren sich auffinden lassen, theils in der Form des Epithels der Mundschleimhaut, theils als bereits zu prismatischen Zellen ausgewachsenes Epithel.

Es ist eine Eigenthümlichkeit der Dentinzellen wie der Schmelzzellen, in sehr kurzer Zeit zu verkalken, es lässt sich desshalb erwarten, dass in einem wirklichen Odontome auch zeitig, wenigstens eine theilweise Verzahnung zu Stande

kommen müsste. Bis jetzt sind zwei Beispiele dieser Art von Leisering und Robin, mitgetheilt worden, wodurch ein Uebergangszustand von den verzahnten zu den nicht verzahnten Odontomen dargestellt wird. Aus diesen lässt sich entnehmen, dass eine Hyperplasie des Zahnkeims die specifische Thätigkeit der zur Dentinbildung bestimmten Zellen nicht so alteriren kann, dass keine Andeutungen von derselben sich mehr auffinden liessen.

Ich habe bereits oben erwähnt, dass auch der Zahnsack die Veranlassung zur Bildung von Neoplasmen geben könne, die im Zustande der Erhärtung den Anschein eines Odontoms gewinnen. Wenn auch keine Beobachtung eines solchen Vorganges vorhanden ist, so findet diese Annahme doch eine Stütze in einem vom Prof. Neumann in Langenbeck's Archiv IX. eingetheilten Falle, aus dem hervorgeht, dass der Zahnsack degeneriren kann. Die Erkrankung betraf einen 18jährigen Mann, bei dem sich eine umfangreiche Geschwulst in der rechten Unterkieferhälfte schmerzlos entwickelt hatte. Innerhalb dreier Jahre hatte sich der Patient zwei Mahlzähne wegen Schmerzhaftigkeit herausnehmen lassen, darauf hatte sich eine kleine, Eiter entleerende Stelle gezeigt. Die erkrankte Knochenpartie wurde resecirt und vom Prof. Neumann untersucht. Diese bestand aus der rechten Hälfte des horizontalen Astes des Unterkiefers von der Alveole des rechten mittleren Schneidezahnes an bis zu der des letzten Molaris. Im Präparate finden sich noch der äussere Schneidezahn, der Eckzahn und ein Bikuspis, sie sind von normaler Beschaffenheit und regelmässig gestellt, dicht vor der hinteren Sägefläche steht ein von Caries stark zerstörter Mahlzahn, die vor diesem befindliche zahnlose Partie des Alveolarrandes, von 1″ Länge, ist auffallend breit und hervorgewölbt, weniger knochenhart als elastisch derb. Die bedeckende Schleimhaut erscheint etwas narbig. Der Kiefer zeigt ferner auf der labialen Seite eine erhebliche Ausdehnung, der Knochen ist grossentheils verdünnt, leicht eindrückbar, an einzelnen Stellen porös (a), auf der Oberfläche machen sich kleine Prominenzen be-

merklich (b), eine derselben hat eine stecknadelgrosse Oeffnung; der Kieferrand ist halbkugelförmig hervorgetrieben, der Knochen ebenfalls verdünnt und theilweise geschwunden und der Defect durch fibröse Platten ausgefüllt (c). Die linguale Wand des Kiefers steigt ziemlich gerade in die Höhe und hat die normale Resistenz. Der Dickendurchmesser der kranken Partie beträgt $1\frac{1}{4}''$, der Höhendurchmesser $2''$.

Fig. 12.

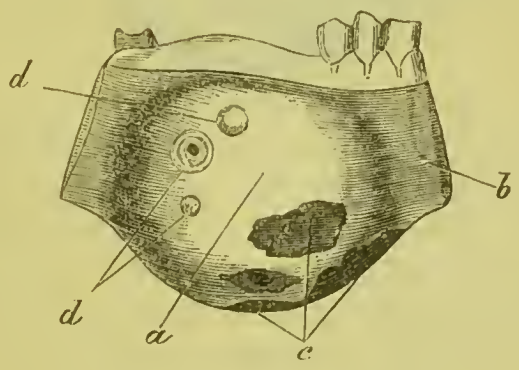

Bei einem Längsdurchschnitte durch den kranken Knochen findet sich im Innern eine Höhle, die von einer kugeligen, apfelgrossen Masse erfüllt ist. Diese Geschwulst hat eine glatte Oberfläche und lässt sich leicht vom Knochen ablösen, nur am Vorderrande, der durch festes faseriges Gewebe verschlossen ist, ist das Neoplasma mit diesem und der Schleimhaut fest verschmolzen. Der Tumor selbst besteht aus einer $1-2'''$ dicken, derben Bindegewebskapsel (a), die Hauptmasse (b) ist ein weiches, rothes, schwammiges Gewebe von dem Ansehen der Placenta, es enthält knochenharte, gelbliche Concremente (c) von der Grösse eines Sandkorns bis zu der einer Mandel und ausserdem eine wallnussgrosse, cystenartige Höhle, die mit blutig gefärbter Flüssigkeit gefüllt ist und den hervorragendsten Theil der Geschwulst einnimmt (d). Der wichtigste Bestandtheil der Geschwulst ist ein Molarzahn (e), der mit beiden etwas verkürzten Wurzeln in der Kapsel festhaftet, die Krone ragt in die Cyste hinein und scheint von unvollkommenem Schmelze bedeckt zu sein, zwischen den Kronen-

höckern liegen Concretionen, die fest mit dem Zahne verschmolzen sind. Derselbe lagert an der labialen Wand des

Fig. 13.

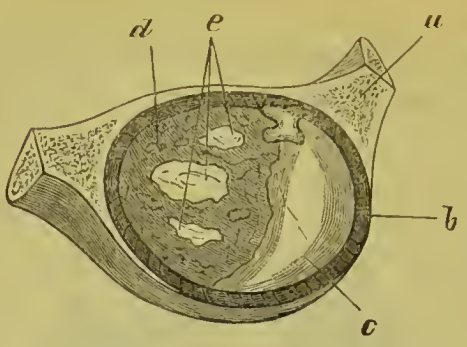

Unterkiefers und steht vertical unter dem ersten Bikuspis. Der andere Bikuspis wurde nach gänzlicher Entfernung des Tumor aus dem Knochen sichtbar, er lagerte unterhalb des Eckzahnes in einer labialen Ausbuchtung des Knochens, er hat eine einfache, schräg abgestutzte Wurzel, ist von einem zarten gefässreichen Häutchen überzogen, das an der Wurzel und einem Theile der Krone fest anhaftet, und steht ebenfalls vertical, das ihm angehörige Jugum alveolare ist stark verdünnt. Der Alveolarnerv verläuft in einer knöchernen Halbrinne am Boden der Höhle, steigt mit einer Wendung nach rückwärts an der Innenfläche der labialen Knochenlamelle zum Foramen mentale auf.

Die Kapsel besteht aus fibrillärem, von braunen Pigmentkörnern durchsetztem Bindegewebe, die Innenfläche trägt papilläre, verzweigte und mit Capillarschlingen versehene Excrescenzen, diese bilden mit einem mächtigen sie umhüllenden Pflasterepithel die schwammige Geschwulstmasse. Die Concremente zeigen sich, nachdem die Kalksalze durch Säuren entfernt waren, ebenfalls als papilläre Bildungen. Die Cyste enthält Blutzellen und Epithelien.

Prof. Neumann erklärt diesen Fall für eine Degeneration des Zahnsackes und nicht für eine Neubildung innerhalb der spongiösen Knochensubstanz. Für das erstere spricht die Gegenwart des Zahnes im Innern der Geschwulst, die lose Einlagerung derselben in eine glattwandige Aus-

höhlung des Knochens, die feste Adhärenz am Periost des Alveolarrandes. Die Geschwulstkapsel ist die verdickte Wand des Zahnsäckchens, die papillären Excrescenzen entsprechen den Bindegewebszotten, die demselben als normaler Bestandtheil zukommen und von Epithel bedeckt sind. Die Degeneration ist wahrscheinlich Folge einer Dislocation des Zahnsäckchens und des behinderten Zahndurchbruches, dies wird um so wahrscheinlicher, wenn die Angabe des Patienten richtig ist, dass ihm früher an der entsprechenden Stelle zwei Backzähne extrahirt seien, unter solchen Umständen müssen die beiden dislocirten Zähne als überzählige angesehen werden.

Dieser interessante Befund bietet freilich keine zweifelhaften Erscheinungen und eine Verwechselung mit Odontombildung ist nicht denkbar, weil die Keimpapille des Zahnes in dem Tumor ihren selbstständigen Weg der Entwickelung gegangen ist und ebenso der Zahnsack. Es ist aber sehr wohl denkbar und analoge Vorgänge legen die Möglichkeit nahe, dass die wuchernden Bindegewebsmasse des Zahnsackes den Zahnkeim gänzlich verdrängen und dass, wie in dem beobachteten Falle einzelne Concretionen sich zeigen, die ganze Geschwulst von Kalksalzen durchsetzt wird. Dann wird die Entscheidung sehr schwierig werden, ob der harte Tumor vom Zahnkeim oder vom Zahnsacke seinen Ausgang genommen hat, zumal wenn die zahnbildenden Gewebe nicht gänzlich vernichtet sind, sondern durch den in sie hineinwuchernden Tumor an verschiedene Stellen gedrängt werden, wo sie, bei eintretender Erhärtung, ihre eigenthümliche Gewebsbeschaffenheit bewahren und wo sich dann in dem Tumor die specifischen Zahngewebe mehr oder weniger deutlich ausgeprägt, vorfinden, dann hat derselbe den anatomischen Charakter eines Odontoms.

II.

Die üblen Zufälle

nach

Zahnextractionen.

(Nach: Des accidents causés par l'extraction des dents par Gustave Delestre Dr. en méd. Paris 1870.)

A. Zufälle, die an dem Zahne selbst oder an den Nachbarzähnen erscheinen:

1. Zahnfractur.
2. Luxation und Fractur der benachbarten Zähne.
3. Entfernung von Zahnkeimen bleibender Zähne.

B. Zufälle, die die Kieferknochen betreffen:

1. Bruch des Alveolarfortsatzes und vollständiger Kieferbruch.
2. Luxation des Unterkiefers.
3. Verletzung der Oberkieferhöhle.

C. Zufälle an den Weichtheilen:

1. Zerreissung und Ablösung des Zahnfleisches.
2. Quetschung und Zerreissung der Lippen, Wangen und Zunge.
3. Emphysem.

D. Consecutive Zufälle.

1. Blutungen.
2. Entzündungen und Abscesse.
3. Eindringen von Zähnen in den Verdauungskanal und die Luftwege.

E. Sympathische Zufälle:

1. Neuralgieen.
2. Tetanus.
3. Zufälle an den Sinnesorganen.
4. Zufälle bei Frauen während der Schwangerschaft, der Lactation und der Menstruation.

A. Zufälle, die an dem Zahne selbst oder an den Nachbarzähnen erscheinen.

1. Zahnfractur.

Die Zahnfractur wird zunächst herbeigeführt durch unzweckmässige Instrumente, wenn Zangen nicht die ganze Zahnkrone oder einen grösseren Theil derselben umfassen, sondern nur mit ihrem schneidenden Theile den Zahn angreifen, oder wenn beim Zahnschlüssel der Stützpunkt nicht unterhalb, sondern der Extremität des Hakens gegenüber liegt.

Ferner kann die Beschaffenheit der Zahnwurzeln die Veranlassung zur Zahnfractur geben, vornehmlich bei mehrwurzeligen Zähnen. Abgesehen von den anatomischen Absonderlichkeiten, die an den Zahnwurzeln vorkommen, sind es drei häufige Befunde, die die Extraction so erschweren, dass leicht eine Fractur erfolgt: 1) Die Zahnwurzeln divergiren erheblich in ihrem mittleren Theile, während die Spitzen hakenförmig gegen einander gekrümmt sind, zwischen den divergirenden Theil der Wurzeln schiebt sich die intraalveolare Scheidewand wie ein Riegel. 2) Die Zahnwurzeln sind hakenförmig gegen die distale Seite gekrümmt, ein Umstand, der häufig bei den Weisheitszähnen sich zeigt. 3) Die Zahnwurzeln treten an den Spitzen weit von einander, sie werden durch die Nachbarzähne fixirt und ihre Entfernung wird dadurch erschwert oder unmöglich gemacht, dass die Austrittsöffnung durch die Alveole in ungünstigem Verhältniss zu den divergirenden Wurzeln steht.

An den einwurzeligen Zähnen bieten die Krümmungen der Wurzeln selten ein Extractionshinderniss, vielmehr kommt hier, wie auch bei den mehrwurzeligen, die Länge der Zahnwurzeln, auf die man aus der Höhe des Alveolarfortsatzes einen Schluss ziehen kann, die gedrängte Stellung der Zähne überhaupt, die Dicke und Festigkeit der Kieferknochen in

Betracht, diese Momente können die Extraction fast bis zur Unmöglichkeit erschweren.

Ist die Linea obliqua ext. im Unterkiefer stark entwickelt und, was gewönlich dabei stattfindet, der Alveolarfortsatz kurz, so ist die Zahnextraction oft eine sehr schwierige; da diese aber durch pathologische Vorgänge unabweislich nothwendig wird, so trifft es sich nicht selten, dass verunglückte Extractionsversuche wiederholt ohne Erfolg angestellt sind und die pathologischen Processe durch das hinzugefügte Trauma nur noch gesteigert werden. Dergleichen Vorkommnisse habe ich oft bei den unteren Weisheitszähnen beobachtet, die von schweren Erkrankungen begleitet waren, diese aber waren zu vermeiden, wenn rechtzeitig die Extraction des Weisheitszahnes vorgenommen worden wäre. Ich kann unter solchen Umständen nicht dringend genug den Gebrauch des Hebels von Leclus e empfehlen, der auch bei fast vollkommenem Mundverschlusse, der selten fehlt, mit Erfolg angewendet wird. Das Princip seiner Wirkung besteht darin, dass ein an einem Stiele befindlicher dreieckiger Keil von der facialen Seite her zwischen den zweiten Mahlzahn und den Weisheitszahn hineingedrängt wird und zwar so, dass die Spitze des Keils in die Alveole des Weisheitszahnes zu dringen sucht: die Fläche *a* des angegebenen Durchnitts liegt am zweiten Molaris, der Winkel *b* gegen den Weisheitszahn. Oft genügt schon das Eindringen

$$b \lhd a$$

dieses Keils, um den Weisheitszahn heraus zu befördern, der der dann vertical in die Höhe tritt. Ist aber der Weisheitszahn sehr fest geheftet, besonders durch eine vom Zahnhalse beginnende Krümmung seiner Wurzeln in distaler Richtung, so wird der Keil zwischen den Zahnkronen gedreht, dass die Fläche *a* gegen *b* hinbewegt wird, also in den Zwischenraum zwischen den beiden Zähnen tritt, gleichzeitig wird mit der Spitze des Keils, die möglichst tief in die Alveole des Weisheitszahnes eingesenkt wird, eine Hebebewegung gemacht, um den Zahn aus seiner Alveole zu entfernen. Der Zahn folgt dieser Bewegung, seine gekrümmten Wurzeln

werden ausgehakt und er selbst nach der distalen Seite umgestürzt.

Von der angegebenen Beschaffenheit sind für das Armamentarium zwei Hebel erforderlich, von denen einer für die rechte Seite, der andere für die linke bestimmt ist. Soll der der rechten Seite entfernt werden, so steht der Operateur auf der rechten Seite des Patienten und fixirt dessen Kopf unter dem linken Arme, in dieser Stellung vermag er mit der linken Hand theils den Unterkiefer etwas abwärts zu drängen, wenn Mundverschluss vorhanden ist, theils die Zunge nieder zu halten, um eine Verletzung derselben zu verhüten. Bei Extraction des linken Weisheitszahnes steht der Operateur vor dem Patienten, der Kopf wird von einem Gehülfen fixirt.

Eine andere Form des Hebels zeigt im Durchschnitt folgende Gestalt:

Die Anwendungsweise ist mit der vorigen Form übereinstimmend; die Fläche *a* liegt am zweiten Mahlzahn, die Fläche *b* am Weisheitszahn; ist eine Drehbewegung erforderlich, so wird diese in der Weise vollführt, dass die schmale Fläche (b) nach aufwärts, die breite (a) nach abwärts bewegt wird, so dass der Winkel c den Zahn, an dem Schmelzwulst des Zahnhalses sich stützend, heraushebt. Diese Form des Hebels ist für beide Seiten verwendbar.

Fehlt der zweite Molaris, so kann von der Anwendung des Hebels nicht die Rede sein: es fehlen dann aber auch die schweren Entzündungserscheinungen mit ihren Consequenzen, die fast stets durch ein Dentitionshinderniss bedingt werden, dessen Beseitigung das erste Erforderniss ist; der Weisheitszahn ist, abgesehen von der durch Entzündung oder Eiterung bedingte Lockerung, schon wegen des fehlenden Nachbarzahnes, nicht mehr normal befestigt und kann mit einer Zange oder bei Mundverschluss mit dem Geissfuss entfernt werden.

Wird der Hebel mit Gewandtheit angewendet, so kommen Fracturen der Zähne nicht vor und dieser Umstand macht das Instrument um so empfehlenswerther, als es in solchen Fällen zur Verwendung kommt, in denen eine vollkommene Entleerung der Alveole dringend nothwendig ist, denn gewöhnlich soll dem in einem Alveolarabscesse oder Knochenabscesse angesammelten Eiter ein Abzug durch die Alveole gebahnt werden oder es soll der Zahn, der als fremder Körper im Kiefer sich befindet, entfernt und die erkrankte Partie des Knochens der örtlichen Behandlung zugänglich gemacht werden.

Meist sind die Weichtheile des Mundes, wenn Extractionen dieser Art nothwendig werden, stark geschwollen, der Weisheitszahn liegt oft ganz verborgen unter überwuchernder und ulcerirter Schleimhaut, in solchem Falle drang der extrahirte Weisheitszahn zweimal tief in den Arcus patatoglossus ein, so dass keine Spur mehr von ihm sichtbar war und er erst entfernt werden konnte, nachdem der Gaumenbogen zolltief mit der Scheere eingeschnitten war.

Die Operation mit dem Hebel von Lecluse ist nicht schmerzhafter, als die Extraction mit der Zange oder dem Geissfuss, es kommen Verletzungen der Nachbartheile nicht vor, wenigstens sind mir in einer sehr grossen Zahl von Fällen bei den ungünstigsten Umständen nie dergleichen begegnet.

Das Verfahren lässt sich auch dann noch mit Nutzen anwenden, wenn selbst nur ein geringer Theil von der Krone des Weisheitszahnes prominirt, man muss dann nur sofort mit dem Keile möglichst tief und kräftig zwischen die Zähne und in die Alveole des Weisheitszahnes eindringen. Ein guter Härtegrad des Instrumentes ist ein wichtiges Erforderniss, eher kann es zu weich sein als zu hart, da ein Abbrechen des eingetriebenen Keils ein unangenehmes Ereigniss ist: es ist desshalb rathsam, das Instrument vor dem Gebrauche in Bezug auf den Härtegrad und seine Widerstandsfähigkeit zu prüfen.

Man kann bei Mundverschluss in dieser Weise alle Zähne des Unterkiefers entfernen, einwurzlige wie mehr-

wurzlige, letztere aber nur dann, wenn die Wurzeln nicht gespreizt sind.

Wenn bei einer Zahnfractur eine oder zwei Wurzeln von der Krone brechen und zurückbleiben, so ist ihre Verbindung mit derselben entweder zum grössten Theile vernichtet gewesen oder die Wurzel konnte wegen ihrer hakenförmigen Krümmung nicht mit entfernt werden, wohl aber lässt sie sich dann isolirt mit einer spitzen Zange oder mit dem Geissfuss entfernen.

Haften die Wurzeln an einer fracturirten Krone noch zusammen, so ist der Extractionsversuch fortzusetzen: ist er erfolglos, so werden die Wurzeln mittelst einer schneidenden Zange getrennt und einzeln entfernt.

In einigen Fällen von bedeutender Fixation der Eckzähne und Bicuspidaten, sowohl noch mit der Krone versehener wie decapitirter, habe ich ein anderes Verfahren mit Erfolg verwendet, das zu empfehlen ich desshalb nicht unterlasse. Von der Ansicht ausgehend, dass in solchen Fällen die Elastizität des Knochens sich einer erfolgreichen Entfernung des Zahnes widersetze, die um so mehr zur Geltung komme, je tiefer die Zahnwurzeln eingesenkt sind und je dicker der Knochen ist, suche ich diese zu verringern, indem ich an irgend einer Seite des Zahnes oder der Zahnwurzel zwischen dieser und der Alveole einen scharfen, etwas ausgerundeten, Meissel hineindränge, dessen schneidender Rand die nebenstehende Gestalt und Grösse hat ⌣, und möglichst weit gegen die Wurzelspitze zu gelangen suche; bisweilen genügen darnach schon einige Hebelbewegungen mit dem Meissel, um den Zahn zu entfernen oder dieser wird doch so gelockert, dass er sich ohne Schwierigkeit mit der Zange entfernen lässt. Bei den vorderen Schneidezähnen genügt es meist die labiale Seite in Angriff zu nehmen, bei Bikuspidaten habe ich auch an der medianen und distalen Seite in die Alveole eindringen müssen. Ich war bis jetzt nur bei Zähnen des Oberkiefers genöthigt, dieses Verfahren anzuwenden, würde aber nicht anstehen auch bei denen des Unterkiefers davon Gebrauch zu machen.

Dieselbe Anschauung, die mich zum erfolgreichen Gebrauche des Meissels gebracht hat, würde mich auch veranlassen, wenn ein Zahn sich in der angegebenen Weise nicht entfernen liesse, den Alveolarfortsatz an der medianen und distalen Seite 4 bis 5 Linien tief einzusägen und dann die Extraction zu verrichten.

Am leichtesten kommt eine Fractur an den Bikuspidaten des Oberkiefers zu Stande, die bei einem wenig umfangreichen Zahnhalse lange und dünne Wurzeln haben: wer in Zahnextractionen wenig geübt ist, der luxire deshalb diese Zähne zuvor vermittelst des Schlüssels und verrichte dann die Extraction mit der Zange.

Zurückgebliebene Wurzeln werden in beiden Kiefern vermittelst spitzer Zangen oder durch den Geissfuss beseitigt, die die Wurzeln direkt entfernen. Sind diese jedoch diesen Instrumenten nicht zugänglich, so werden schneidende Zangen angewendet, mit denen man möglichst weit über den Alveolarfortsatz gegen seine Basis greift und die Zange dann kräftig zusammen drückt: ist der Knochen dünn, so springen die Wurzeln heraus, ist er dick und wenig elastisch, so durchscheidet die Zange den Alveolarfortsatz und die Zahnwurzel wird mit einem Partikel desselben entfernt. Bei den dreiwurzligen Mahlzähnen verfährt man in derselben Weise, sobald die Wurzeln getrennt sind; Schwierigkeiten macht nur die erste Wurzel, die extrahirt wird, ist erst eine Alveole entleert, so führt man die eine Branche einer schneidenden Zange in diese hinein, ergreift mit der anderen die Wurzel direkt oder führt dieselbe über den Alveolarfortsatz, um durch Compression oder Resection der Alveole die Extraction zu verrichten.

Die grössten Schwierigkeiten treten bei der Extraktion dislocirter Zähne ein, deren Entfernung theils aus kosmetischen Rücksichten verlangt wird, theils wegen Beschädigung benachbarter Partieen nothwendig wird. Vornehmlich machen sich diese Schwierigkeiten bei den Schneidezähnen und Eckzähnen des Unterkiefers geltend, deren dicht gedrängte Stellung eine bedeutende Fixation bedingt und die Application eines Instrumentes und dessen Bewegung unmöglich

macht. Sehr häufig treten hier Fracturen ein, ist aber die Zahnkrone entfernt, so ist der kosmetische Zweck erreicht und wenn Nachbartheile von der Zahnkrone verletzt oder in ihrer Function benachtheiligt wurden, wie z. B. die Zunge bei lingual dislocirten Zähnen im Unterkiefer, so ist auch hier mit der Zahnkrone die krank machende Ursache beseitigt: eine nachfolgende Odontalgie weicht der Aetzung der Pulpa und bei eintretenden entzündlichen Vorgängen im Periost ermöglicht die damit verbundene Lockerung der Zahnwurzel dann deren Entfernung. Diesen Zustand kann man auch künstlich erzeugen, indem man fremde Körper, wie Wattebäuschchen oder Holzstückchen zwischen die Zähne bringt, die allmählich eine Schwellung des Periostes hervorrufen, wodurch die Extraction erleichtert wird: es können aber Wochen vergehen, ehe der beabsichtigte Zweck erreicht ist.

Schliesslich mache ich noch darauf aufmerksam, dass Zahnfracturen, auch bei schon gelockerten Zähnen, leicht zu Stande kommen, wenn mit dem Extractionsinstrumente der Alveolarfortsatz ergriffen wird, es sei denn, dass man sich einer schneidenden Zange bedient; um sicher zu operiren gleite man mit dem Instrumente dicht an der Zahnkrone abwärts und, indem man das Zahnfleisch verdrängt, setze man das Instrument am Zahnhalse an, es wird damit ein Abgleiten, sowie die Fractur möglichst vermieden. Der weniger Geübte erleichtert sich die Operation, wenn er zuvor das Zahnfleisch rings um den Zahn 1—2 Linien breit ablöst.

Die im Kiefer zurückgebliebenen Wurzeln, selbst wenn sie tief in der Alveole liegen, kommen allmählich wieder zum Vorschein, sie haben eine theilweise Absorption erlitten, während in der Alveole eine Knochenneubildung stattgefnnden hat, die die Ursache des Hervortretens der Wurzel ist.

In andern Fällen wird die Wurzel vom neugebildeten Knochen nicht gegen die Mündung der Alveole gedrängt, sondern gegen die faciale Wand des Kiefers, dann resorbirt sie diese, meist mit der am frühesten dislocirten Spitze zuerst, die die Alveolarwand durchbohrt, der andere Theil

der Wurzel folgt nach und, wenn nicht die Extraction verrichtet wird, unterliegt die ganze Alveolarwand der Absorption, so dass die Zahnwurzel zur Hälfte frei liegt. In einem solchen Falle beobachtete Delestre ein Zahnsteindepot auf der dislocirten Wurzel, das den Umfang einer kleinen Nuss hatte.

Isolirt stehende Zähne wandern, wenn ihnen kein Hinderniss entgegen steht und zwar gegen die Mittellinie hin; der Grund dafür liegt wohl in den Commotionen, die die Kieferknochen durch die starke Muskelaction, die an ihnen geschieht, erfahren, während andererseits der Druck der Zunge bewegliche Zähne gleichzeitig labial dislocirt. Dasselbe geschieht mit den Zahnwurzeln: Delestre erwähnt eines Falles, dass eine Wurzel, nachdem vor Jahren eine Fractur stattgefunden, am Gaumengewölbe zum Vorschein kam, drei Centimeter vom Alveolarfortsatze entfernt.

2. Luxation und Fractur der benachbarten Zähne.

Die Luxation benachbarter Zähne ist unvermeidlich, wenn die Wurzeln des zu extrahirenden Zahnes die eines Nachbarzahnes umfassen oder wenn die Zähne an irgend einer Stelle mit einander verwachsen sind, ein Umstand der bei den Milchzähnen sich öfter zeigt, bei den bleibenden Zähnen jedoch ausserordentlich selten ist.

Sie kommt ferner zu Stande, wenn der betreffende Zahn nicht genau umfasst wird, das Extractionsinstrument vielmehr einen Nachbarzahn gleichzeitig ergreift, wie es bei wenig Geübten geschieht, oder wenn der Patient im Momente der Action heftige Bewegungen macht, die das Instrument dislociren.

Endlich ereignen sich Luxationen der Nachbarzähne leicht bei Entfernung dislocirter Zähne, weil erstens es oft unmöglich ist, die erforderlichen Bewegungen mit dem Instrumente vorzunehmen, ohne die Nachbarzähne zu lockern, und weil zweitens die Wurzeln des dislocirten Zahnes zwischen die normal gestellten gedrängt sind, die dann bei einer Extraction mehr oder weniger gelöst werden. In sol-

chen Fällen kann nur ein sehr langsames und vorsichtiges Extrahiren, indem man allmählich die Alveole erweitert, durch rotirende oder seitliche Bewegungen den Zahn aus seinen Verbindungen löst, einen günstigen Erfolg herbeiführen oder doch gegen eine erhebliche Beschädigung sichern.

Dieselben Vorgänge, die eine Luxation benachbarter Zähne veranlassen, können auch Fracturen bedingen. Bei unvorsichtig und eilfertig mit dem Schlüssel verrichteten Extractionen habe ich wiederholt Fracturen an den vorderen Zähnen zu beobachten Gelegenheit gehabt, durch welche Zahnkronen theilweise oder gänzlich abgebrochen waren: diese Frakturen waren mit dem Stiele des Zahnschlüssels gemacht worden. Sind die bei einer Zahnfractur zurückgebliebenen Reste beweglich, so werden sie entfernt: ist die Pulpahöhle geöffnet oder entsteht eine Odontalgie, so wird die Pulpa geätzt.

Luxirte Zähne werden wieder in ihre Alveole hineingedrückt, sie befestigen sich in derselben, wenn keine Erkrankung des Periostes Platz greift und die Alveole unverletzt geblieben ist. Ist der Zahn gänzlich aus seiner Alveole entfernt, so muss, ehe er wieder implantirt wird, diese sorgfältig von allem Blute befreit werden, damit dieses nicht im Zustande der Zersetzung als fremder Körper wirkend eine Erkrankung des Periostes herbeiführt, sodann muss der implantirte Zahn unbeweglich gehalten werden, am besten durch eine über mehrere Zähne der Nachbarschaft gelegte Kappe und endlich muss das Kauen möglichst vermieden werden; nur bei diesen Vorsichtsmaassregeln kann man erwarten, dass eine Neubildung von Seiten des Alveolarperiostes zu Stande kommt, die von persistenter Beschaffenheit ist und nicht die Neigung hat, einer retrograden Metamorphose zu unterliegen. Dass die Körperconstitution, bestehende oder intercurrente Krankheitszustände dabei beachtet werden müssen, ist selbstverständlich.

Ein wohl seltener, aber von mir beobachteten Zufall, dass der Nachbarzahn gleichzeitig extrahirt wird, ereignet sich, wenn durch eine Hyperplasie des Alveolar-Dentalperiostes eine Absorption der Alveolarscheidewände einge-

treten ist, dann berühren sich die den benachbarten Zähnen angehörigen Periostlagen und die wuchernden Gewebsmassen verbinden sich innig mit einander, es können die Wurzeln der Zähne tief in einem Tumor von Granulationsgewebe eingelagert sich befinden: das Zahnfleisch nimmt an diesem Vorgange Theil, sein Rand wird von kallöser Beschaffenheit und legt sich als ein festes Band um die Zähne — unter diesen Umständen geschieht es dann, dass zwei Zähne gleichzeitig extrahirt werden; derjenige, welcher der Ausgangspunkt der Hyperplasie ist, erscheint gelockert, während der nebenstehende, in geringerem Grade betheiligte Zahn ziemlich fest ist; um so mehr überrascht es, dass dieser dem Extractionszuge ebenfalls folgt.

---

3. Entfernung von Zahnkeimen bleibender Zähne.

Delestre hält die Gefahr, dass die Keime bleibender Zähne bei Extraction von Milchzähnen gleichzeitig entfernt werden können, für nicht so gross, als sie geschildert wird. Er verweist auf Oudet, der der Academie de Médecine 1828 Mittheilung von einem solchen Falle gemacht hat, da ihm selbst dergleichen nicht begegnet ist.

Ich selbst habe jedoch häufig diesen Zufall eintreten sehen; er ereignet sich nur an den Milchbackenzähnen des Unterkiefers, selten an denen des Oberkiefers, zu einer Zeit, wo die Milchzahnwurzeln noch erhalten sind, der Keim des bleibenden Zahnes aber schon, zwischen den Wurzeln des Milchzahnes gelegen, in der Mitte derselben eine Absorptionsrinne erzeugt hat. Der Keim hat die Grösse einer Erbse. Die Ursache, aus der die Entfernung der Milchzähne vorgenommen wurde, war in diesen Fällen Entzündung der Wurzelhaut, deren hyperplastisches Gewebe auch den Zahnkeim einhüllte und diesen an die Milchzahnwurzeln, deren Alveolen absorbirt waren, so fest anheftete, dass er nothwendig gleichzeitig extrahirt werden musste. Es ist mir nicht wahrscheinlich, dass, wenn das hyperplastische Gewebe eitrig zerfällt, der Keim des bleibenden Zahnes erhal-

ten bleibt; in den Fällen, wo diess geschehen war, hatte die Matrix des bleibenden Zahnes ihre normale hellrothe Farbe verloren und ein bläuliches Ansehen angenommen; der eitrige Zerfall der hyperplastischen Wurzelhaut ist aber der stete Ausgang des Leidens im kindlichen Alter, so dass also der Verlust des Zahnkeims unter diesen Umständen nicht hoch anzuschlagen ist.

Die Zahnkeime der bleibenden Zähne habe ich wiederholt entfernt bei Nekrosen des Kiefers. Die Zähne überhaupt bei diesem Leiden bald zu beseitigen ist aus zwei Gründen geboten, erstens sind sie beweglich und irritiren dadurch die Nachbartheile, zweitens fixiren sie fast stets abgestorbene Knochenpartieen, die nach ihrer Entfernung sich leicht extrahiren lassen. Denselben Effekt haben die Keime der bleibenden Zähne, die bei Nekrosen nach Beseitigung der Milchzähne theils zu Tage treten, theils noch in der Tiefe verborgen bleiben, sie sind zu Grunde gegangen und wirken als fremde Körper, desshalb suche ich sie sobald als möglich zu entfernen und habe dann beobachtet, dass bei Nekrosen im Oberkiefer, nachdem der letzte abgestorbene Keim des bleibenden Zahns und die ihn umgebende nekrotische Knochenpartie abgelöst waren, das Leiden schnell zur Heilung ging. Das früheste Alter, in dem mir dieser Vorgang begegnete war bei einem acht Monate alten Kinde; im Verlaufe der Krankheit, die den Alveolarfortsatz des Oberkiefers der linken Seite und die faciale Wand des Maxillarsinus ergriffen hatte, wurden ausser den allmählich zum Vorschein kommenden Milchbackenzähnen und dem Eckzahne, die Keime der Bikuspidaten und des ersten bleibenden Molaris entfernt. Der Verlust von Knochen, die Retraktion des Zahnfleisches und der eliminirende Einfluss des Granulationsgewebes lassen die Milchzähne und die Keime der bleibenden Zähne vorzeitig hervortreten und entfernen sie aus ihren normalen Stellungen. Zu der Beseitigung der Zahnkeime, nicht vollkommen entwickelter Milchzähne und nekrotischer Knochenpartikel bediene ich mich keiner Zange, die für den kindlichen Kiefer zu umfangreich ist, sondern eines Häkchens an einem sechs Zoll langen Stiele.

B. Zufälle, die die Kieferknochen betreffen.

1. Brüche der Kieferknochen.

a) Bruch des Alveolarfortsatzes erfolgt sehr häufig bei Zahnextractionen; gewöhnlich ist er von keinen bemerklichen Erscheinungen begleitet, in vielen Fällen kaum zu vermeiden, in seltenen mit ernsten Folgen verbunden. Haftet die Alveole sehr fest an der Zahnwurzel, so wird gewöhnlich ein Theil von jener dem freien Rande angehörend zugleich entfernt; ebenso wenn die Alveolarscheidewand sich wie ein Riegel zwischen Wurzeln begeben hat, die an den Spitzen sich stark nähern, es bricht dann entweder eine Wurzel oder der Alveolarrand oder die Alveolarscheidewand.

Die Fixation zweier Zähne an ihre alveolare Scheidewand kann so erheblich sein, dass die Extraction des einen, eine Fractur der Scheidewand herbeiführt und damit auch den Verlust des Nachbarzahnes; je dünner der Knochen ist, um so leichter tritt dieser Zufall ein und zwar häufiger bei Erwachsenen als bei Kindern. Da die Extraction der Zähne gewöhnlich so verrichtet wird, dass diese gegen die labiale Seite hin dislocirt werden, die als die nachgiebigere weniger Widerstand entgegen stellt, so ereignen sich hier ausschliesslich die Brüche, die wiederum im Oberkiefer häufiger wegen Dünnheit der Knochen und grösserer Gestalt der Zähne sind, als im Unterkiefer.

Diese Fracturen heilen leicht und schnell. Ist aber der Alveolarfortsatz in grösserer Ausdehnung gebrochen, so ist zu besorgen, dass die Wurzeln der Nachbarzähne bloss gelegt sind und dass diese der Sitz einer Entzündung mit schliesslicher Absorption der Alveolen und folgendem Verlust der Zähne werden. Das Knochenfragment kann ferner ein Blutgefäss zerreissen und die Veranlassung zu einer Blutung geben, die gewöhnlich erst nach seiner Entfernung still steht.

Es ist nicht die Fractur allein des Alveolarfortsatzes, die die Ursache eines schmerzhaften Leidens des Zahnfleisches wird, wie Delestre meint, sondern jede Alveolarwunde, die

frühzeitig vernarbt, ohne dass der freie Rand genügend absorbirt ist, ruft dieses hervor. Das Zahnfleisch wird, indem es durch den Vernarbungsprocess sich stark contrahirt, fest über die Ränder des Knochens gespannt und ohne entzündliche Erscheinungen treten heftige Schmerzen in demselben ein, die durch Druck gesteigert und beim Nachlassen durch solchen wieder hervorgerufen werden, sie scheinen allein ihren Ursprung in den gezerrten Nerven des Zahnfleisches zu haben: ein relaxirender Einschnitt in das Zahnfleisch macht den Schmerz zeitweilig verschwinden, der aber erst vollständig beseitigt ist, wenn nach Absorption des Knochens damit die Veranlassung entfernt ist.

Die tuberositas max. sup., aus spongiösem Knochengewebe bestehend, fracturirt leicht bei Extraction der oberen Weisheitszähne; um Eiterung zu verhüten, muss das Knochenfragment baldigst entfernt werden, da diese in dem lockeren Gewebe sonst einen bedeutenden Umfang erreichen kann.

Wie ausgebreitet auch die Brüche des Alveolarfortsatzes sein mögen und wenn sie auch mit Zerreissungen verbunden sind, so knüpfen sich doch niemals die schweren Erscheinungen einer acuten Eitervergiftung daran an, wie sie bei vollkommenen Fracturen der Kieferknochen leicht vorkommen.

Beschränkt sich die Fractur auf nur eine Alveole und haftet das Fragment noch an, so ist es besser, dasselbe zu entfernen; dehnt sie sich aber über mehrere Alveolen aus, so nähere man die gebrochenen Theile einander und drücke sie mit dem Finger fest, das Zahnfleisch dient als Contentivverband. Der günstige Verlauf hängt davon ab, ob die abgebrochene Partie noch genügend ernährt werden kann oder nicht, ist ersteres nicht wahrscheinlich, so ist es rathsam diese zu entfernen, um entzündliche Complicationen zu verhüten.

Extractionen mit dem Zahnschlüssel bewirken häufig Fracturen, die oft noch mit Blutextravasaten und Zerreissungen der Weichtheile verbunden sind.

Delestre theilt folgende hierher gehörige Krankheitsfälle mit:

1. Bei einem Arbeiter hatte ein theilweiser Bruch des Unterkiefers sich ereignet in Folge der Anwendung des Schlüssels. Die Operation war von aussen nach innen vollführt worden und der Chirurg war durch die Beschaffenheit des Instrumentes genöthigt gewesen, einen der Winkel des Schlüsselbartes auf den benachbarten Zahn zu stützen, der in Folge dessen ebenfalls abbrach. Nach 9 Monaten untersuchte Maury den Kranken und fand eine bedeutende Fractur des Alveolarfortsatzes der rechten Seite des Unterkiefers, die sich vom Kieferwinkel bis zum Eckzahn erstreckte. Der Knochen war nekrotisch und beweglich, abgelöste Knochensplitter waren von Zeit zu Zeit durch die zahlreichen Fistelöffnungen zum Vorschein gekommen. Nachdem einzelne Splitter entfernt waren, wurde ein Theil des Sequesters nicht ohne Mühe herausgezogen. Nach wenigen Tagen wurde der andere Theil des Sequesters entfernt, worauf die Reizungserscheinungen aufhörten und die Fistelgänge in wenigen Wochen heilten. Die Zähne waren schon frühmr durch durch die Eiterung losgestossen worden.

2. Bei der Extraction des ersten Bikuspis der linken Seite entstand, da dieselbe unter Widerstreben des Patienten durchgesetzt werden sollte, ein umfangreicher Bruch des Alveolarfortsatzes, der sich vom ersten Mahlzahn der linken Seite bis zum zweiten der rechten Seite erstreckte Es wurde versucht das fracturirte Stück mittelst Metallfäden an den noch festen Zähnen zu fixiren, jedoch ohne Erfolg, da jede Bewegung der Zunge auch den gebrochenen Knochen bewegte.

Désirabode, dessen Hülfe der Kranke nachsuchte, fand den Knochen beweglich und nur noch durch eine dünne Portion Zahnfleisch gehalten. Die Alveolen lagen zum Theil entblösst und waren verfärbt. Nach Durchschneidung des Zahnfleisches konnte der sieben gesunde Zähne enthaltende Alveolarfortsatz, so wie ein Theil der Alveole des Zahnes, der die Ursache dieses unglücklichen Zufalls geworden war, entfernt werden. Der Dentalcanal war bei dieser Fractur mitbetheiligt, die Lippe war paralysirt. Obgleich der Patient die Zeichen einer früheren Skrophulose an sich trug, so erschien der entfernte Knochen doch vollkommen gesund und die Zähne hafteten fest in ihren Alveolen. Ein künstliches Ersatzstück stellte später den Gebrauch des Mundes wieder her.

Dass auch bei Anwendung der Zange Brüche des Alveolarfortsatzes vorkommen, geht aus einem von Richardson mitgetheilten Falle hervor:

Einer 25jährigen Frau sollte ein von Caries ziemlich zerstörter erster Mahlzahn der rechten Seite extrahirt werden. Es wurden anfangs mässige, später kräftigere Tractionen mit der Zange gemacht, um den Zahn zu lösen. Der Zahn, der vollkommen unbeweglich schien, folgte plötzlich der Bewegung nach auswärts, aber da das Zahnfleisch längs des Alveolarfortsatzes gleichzeitig sich bewegte, so war kein Zweifel, dass ein Knochenbruch stattgefunden hatte. Die abgebrochene Partie haftete fest an den Zahnwurzeln und erstreckte sich in der Ausdehnung von 1¼ Zoll von vorn nach hinten und ungefähr ¾ Zoll in die Tiefe. Der Zahn wie der Knochen wurden auf ihren Platz gedrängt und der Mund geschlossen gehalten.

b) Vollständige Brüche des Unterkiefers in Folge von Zahnextractionen sollen nach Duval nicht vorkommen, jedoch hat Delestre vier Fälle dieser Art gesammelt.

1. Ein 49jähriger Hufschmied erlitt bei einem Extractionsversuche, den ein College am ersten Molaris der linken Seite mit einer Schmiedezange machte, einen doppelseitigen Bruch im horizontalen Theile des Unterkiefers, zwei Centimeter auf der rechten und drei Centimeter auf der linken Seite von dem Ansatze des Masseter. Fünf Monate hindurch konnte der Kranke nur Flüssigkeiten geniessen, und schliesslich wurde er durch den fötiden Mundgeruch veranlasst, bei Ancelon Hülfe zu suchen.

Dieser fand folgenden Zustand: Beträchtliche Anschwellung der unteren Gesichtshälfte, die dem Angesichte einen widerwärtigen Ausdruck giebt; bedeutende Beweglichkeit des Kinnes, bei Crepitation und Hervortreten desselben. Keine äusserlichen Wunden. Das Zahnfleisch des Unterkiefers ist beträchtlich geschwollen, es gleicht einem mit Jauche durchtränkten Schwamme, in den man durch Rauch geschwärzte Zähne gesteckt. Der fötide Mundgeruch ist aus dem grossen Untersuchungsraume nur durch stundenlange Lüftung zu entfernen. Trotz der profusen Eiterabsonderung und der behinderten Ernährung, trotzdem grosse Quantitäten Eiter verschluckt worden und zu heftigen Magenkatarrhen Veranlassung gaben, war der Ernährungszustand des Patienten doch ein guter. Durch ein Missverständniss kam es nicht zur beabsichtigten Entfernung des Unterkiefers und der Patient begab sich wieder in seine Heimath. Nach 13 Monaten kehrte er zu Ancelon zurück, um durch eine Operation von seinen Leiden befreit zu werden: die linke Hälfte des Unterkiefers hat sich inzwischen durch Oeffnungen eliminirt, deren Narben auf der deformirten Wange fühlbar

sind; die verloren gegangene Partie ist durch ein festes Narbengewebe ersetzt, das von der Gelenkhöhle beginnt und sich bis zur rechten Unterkieferhälfte erstreckt, deren horizontaler Theil noch 4 Centimeter lang ist, einen Eckzahn, zwei Bicuspides und einen Mahlzahn enthält, die noch vollständig fest haften: das Zahnfleisch ist an dieser Stelle von guter Beschaffenheit; der Kieferast ist an dieser Stelle enorm angeschwollen, die Wangenhaut von bläulicher Farbe; er ist von dem vorderen Theile des noch vorhandenen Stückes des Unterkiefers abgelöst und dringt zwei Centimeter tief in die Weichtheile, der Kieferwinkel ist nach aussen, während die innere Partie nach innen dislocirt ist; auf der Wange findet sich eine Fistelöffnung, die einen stinkenden Eiter absondert, durch diese gelangt man in den Mund und zu dem im Umfange von $1\frac{1}{2}$ Centimeter durch Caries zerstörten Kieferast.

Aneelon entfernte den cariösen Theil des Unterkiefers, indem er zuerst die Weichtheile von dem Stumpfe des horizontalen Unterkiefertheiles mit Scheerenschnitten entfernte: dann durchschnitt er mit einem Bistouri die Weichtheile mittelst eines halbmondförmigen Schnittes, den er von der Gegend des Anthelix bis in die Fistelöffnung führte, darauf wurde die Verbindung mit der Gelenkhöhle durchschnitten, es konnte dann der auf beiden Flächen cariöse Theil des Knochens leicht entfernt werden.

Als der Patient die Operation verlangte, zeigten sich drei verschiedene Stadien des Unterkieferleidens, nämlich: 1) Auf der linken Seite war bereits Neubildung eingetreten, die noch die Form des Narbengewebes hatte, von der aber zu erwarten stand, dass sie nach den Erfahrungen, die über Regeneration des Unterkiefers gemacht sind, verknöchern werde. 2) Daran schloss sich, der rechten Seite angehörig eine gut erhaltene Knochenpartie, die noch vier feste Zähne enthielt. 3) Auf diese folgte der Rest des rechten Unterkiefers, einen Theil des Körpers und den Ast enthaltend, die von Caries befallen waren. Nur dieser letzte Theil wurde exarticulirt, das die Zähne enthaltende Stück des Unterkiefers aber erhalten.

Nach 6 Monaten erschien das Kinn, so wie der untere Theil des Gesichts sehr unbedeutend missgestaltet; von der alten Fistelöffnung ist noch eine kleine Oeffnung vorhanden, aus der sich ein wenig fötider Eiter entleert, der in Folge eines Knochenpartikels erscheint, das sich von dem erhaltenen Unterkieferstücke abgelöst

hat. Der exarticulirte Kieferast ist durch Narbengewebe wieder ersetzt, das an dem noch vorhandenen Knochenstücke fest haftet, so dass der Patient seine vier Zähne zum Kauen gebrauchen kann.

2. Der zweite Fall von Bruch des Unterkiefers bei Zahnextractionen wurde vom Prof. Dolbeau dem Dr. Delestre mitgetheilt, er kam bei einer mit mit dem Zahnschlüssel vorgenommenen Extraction des zweiten Mahlzahnes vor, die wegen einer seit zwei Jahren bestehenden Backenfistel nothwendig war. Der Bruch hatte seine Stelle vor dem von Caries sehr zerstörten Zahne, war fast vertical, die Bruchenden waren wenig dislocirt, nur der Kieferwinkel trat etwas hervor, Beweglichkeit und Crepitation liessen sich nachweisen. Der kranke Zahn blieb im Kiefer und eine Funda wurde angelegt. Dolbeau sah den Patienten nicht wieder, der 19 Jahr alt, nach seiner Aussage niemals syphilitisch gewesen war, auch niemals Mercur gebraucht hatte noch mit Phosphordämpfen in Berührung gekommen war, wodurch eine Fragilität der Knochen entstanden sein konnte.

3. Eine dritte mündliche Mittheilung erhielt Delestre vom Dr. Demarquay, eine Fractur des Unterkiefers betreffend, die bei dem Versuche, den ersten Molaris mit dem Schlüssel zu extrahiren, erfolgte, sie befand sich zwischen dem ersten und zweiten Molaris.

4. Einem 39jährigen kräftigen und gesunden Manne wurde der Weisheitszahn aus der rechten Unterkieferhälfte vermittelst des Zahnschlüssels wegen einer Odontalgie entfernt. Die Schmerzen hörten aber nicht auf, die Kieferbewegung wurde erschwert und höchst schmerzhaft. Chassaignac constatirte eine doppelte Fractur, beide Brüche waren vollkommen und verliefen in verticaler Richtung; die eine Fractur befindet sich in der Nähe des entfernten Zahnes, das hintere Fragment ist etwas nach aussen dislocirt, es zeigt sich abnorme Beweglichkeit und Crepitation; die andere Fractur ist zwischen dem linken lateralen Schneidezahn und dem Eckzahn zu Stande gekommen, wenn auch die Zähne in gleicher Höhe stehen, so gaben doch Crepitation und abnorme Beweglichkeit über die Gegenwart einer Fractur Aufschluss. Der Schmerz ist sehr heftig, besonders bei Bewegung der Bruchenden, die rechte Wange und die entsprechende submaxillare Gegend sind erheblich angeschwollen. Eine Funda maxillaris wurde angelegt und dem Kranken flüssige Nahrung gereicht; nach 11 Tagen verliess derselbe das Hospital ohne dass der Bruch consolidirt war, während die Anschwellung der Weichtheile nicht mehr bestand.

2. Luxation des Kiefers.

Die fünf Fälle, die Delestre mittheilt, ereigneten sich bei Personen, deren Kiefergelenk wegen unzureichender Tiefe der Gelenkgrube, mangelhafter Entwickelung des Gelenkfortsatzes oder wegen übermässiger Dicke des Meniscus zu Verrenkungen disponirt war. Die Reposition gelang sehr leicht in allen Fällen. Die, welche ich selbst beobachtet habe, zeigten ebenfalls eine abnorme Beweglichkeit des Kiefergelenkes und so dass leicht bei weiter Oeffnung des Mundes und der auf den Unterkiefer ausgeübten Gewalt die Dislocation zu Stande kam, ebenso leicht aber liess sich der Gelenkfortsatz wieder an seine normale Stelle zurückbringen.

---

3. Verletzung der Oberkieferhöhle.

Der Boden der Oberkieferhöhle liegt beständig oberhalb der Alveolen der beiden Mahlzähne, oft erstreckt er sich bis zum zweiten Bikuspis, selten bis zum ersten, ausnahmsweise bis zum Eckzahne. Die Zahnwurzeln liegen nicht immer unterhalb der Oberkieferhöhle, sondern befinden sich in der labialen Wand des Alveolarfortsatzes. Sind die Wurzeln sehr lang, so ragen sie in die Oberkieferhöhle hinein, ihre Spitzen sind dann nicht mehr von Periost bedeckt, sondern nur von der die Höhle auskleidenden Haut überzogen. Durch Entzündungen der Wurzelhaut kann derselbe Zustand herbeigeführt werden, wenn die dünne Knochenwand, die Alveole und Oberkieferhöhle trennt, der Absorption unterliegt.

Unter solchen Umständen kann eine Zahnextraction die Eröffnung der Oberkieferhöhle herbeiführen, ohne dass eine Fractur oder Quetschung vorhanden ist, sowie auch bei abnormen entzündlichen Verwachsungen eine Zerreissung und Ablösung der auskleidenden Membran des Antrums zu Stande kommen kann. Deinarquay beobachtete bei einer Person, die sich hinter einander zwei entsprechende Mahlzähne fort-

nehmen liess, dass die Wurzeln derselben in das Antrum perforirt hatten.

Die Eröffnung der Oberkieferhöhle ohne weitere Verletzungen hat keine schädlichen Folgen, wenn auch das Durchtreten von Flüssigkeiten und Luft aus dem Munde in die Nase dem Patienten anfangs einiges Bedenken einflösst, so schwinden diese Erscheinungen doch nach 8—10 Tagen

Haben krankhafte Processe an der Wurzelhaut stattgefunden, zeigen sich namentlich bedeutende Hyperplasieen oder ist die Wurzelhaut durch Eiterbildung vernichtet, so unterlasse ich es nie, die Alveolen zu sondiren, um mich darüber aufzuklären, ob die Oberkieferhöhle geöffnet ist oder nicht, im ersteren Falle liegt die Möglichkeit nahe, dass der entzündliche Vorgang auf die auskleidende Membran derselben hinübergegriffen habe und dass eine abnorme Secretion von Seiten dieser stattfinde: das Antrum wird in solchem Falle mit Wasser täglich ausgespritzt und die Alveole darnach mit Charpie verschlossen; zeigt diese keine Spuren eines blutigen, grünen oder gelben, übelriechenden Secretes, so kann man überzeugt sein, dass die auskleidende Membran gesund ist und hat nicht nöthig die Communicationsöffnung zwischen Alveole und Antrum durch eine eingelegte Wieke offen zu erhalten und örtliche Mittel auf die Höhlenwand anzuwenden, was im entgegengesetzten Falle nothwendig wird, wo die Höhle an ihrer tiefsten Stelle für den Abfluss des Secretes geöffnet und zur Anwendung von Arzneimitteln zugänglich bleiben muss.

Sehr leicht kommt die Eröffnung des Antrums bei gleichzeitiger Fractur des Alveolarfortsatzes zu Stande, der Umfang der Oeffnung wird durch das losgebrochene Knochenstück bedingt und kann recht bedeutend sein, wenn, wie es in einem von Berdmore mitgetheilten Falle geschah, bei Extraction eines Weisheitszahnes noch die beiden andern Mahlzähne mit einem daran haftenden Knochenstücke entfernt werden.

Dass ganze Zähne bei der Extraction in das Antrum gerathen, habe ich nicht beobachtet, wohl aber, dass Zahnwurzeln hineingelangen, mag man die Extraction mit einer

Zange oder dem Geissfuss verrichten. In diesen Fällen haben immer umfangreiche Hyperplasieen im Alveolodentalperiost bestanden und eine Absorption des Bodens der Oberkieferhöhle bewirkt, so dass eine genügende Oeffnung vorhanden ist, durch welche eine Zahnwurzel hindurchgleiten kann. Es gelingt meistentheils mit einem Haken, die entschlüpfte Wurzel aus der Höhle zu entfernen, indem sie sich durch die allenfalls erweiterte Oeffnung der Alveole extrahiren lässt, oder sie wird durch kräftige Injectionen von Wasser in die Nase getrieben und kommt hier zum Vorschein, es ist diess möglich, weil die Wurzelreste stets von nur geringem Umfange sind: ist aber die Entfernung nicht zu bewirken, so muss die Oberkieferhöhle offen gehalten werden, tägliche Reinigung stattfinden und die Aufmerksamkeit darauf gerichtet sein, ob der fremde Körper Reizungserscheinungen erzeugt, dann ist es Zeit ihn durch eine genügend grosse Oeffnung, die je nach den Umständen am Alveolarfortsatze oder an der Apophysis malaris hergestellt wird, zu entfernen.

Das Entschlüpfen von Zahnwurzeln findet nicht nur bei solchen statt, die mit dem Antrum in Verbindung stehen, kann vielmehr auch an anderen Stellen sich ereignen. Sie entgleiten dann in eine Abscesshöhle, die sich in Folge eines Alveolarabscesses gebildet hat: eine solche Abscesshöhle befindet sich an der Basis der Alveole und kann diese bis zum Umfange einer grossen Haselnuss ausgedehnt haben, so dass eine Zahnwurzel bequem darin Platz findet, sich selbst quer lagern kann. Im Unterkiefer zeigt die Auftreibung des Knochens die Gegenwart einer solchen Abscesshöhle deutlich an, im Oberkiefer ist aber die Hervorwölbung des Knochens sehr gering, wenn diese Höhle, im Zusammenhange mit den Vorderzähnen stehend, zwischen der facialen und der palatalen Wand gelegen ist. Der Eiter, der solche Höhlen gebildet hat, ist langsam ausgeflossen, sie sind mit lockerer Granulationsmasse ausgekleidet und an einzelnen Stellen ist bisweilen der rauhe Knochen zu fühlen. Man schafft sich über einen solchen Vorgang durch

die Sondirung Aufklärung und die Entfernung der entschlüpften Wurzel ist leicht auszuführen.

Wenn ganze Zähne in die Oberkieferhöhle eindringen, so ist diess nur eine Folge von Einwirkung grosser Gewalt, dass eine solche aber auch von Kunstbeflissenen ausgeübt worden ist, davon spricht die folgende Mittheilung Fauchard's:

> Ein hinter dem Bikuspis befindlicher dislocirter Eckzahn sollte extrahirt werden, die Absicht war, wie es scheint, diesen Zahn durch ein wie ein Meissel wirkendes Instrument zu entfernen, statt dessen wurde derselbe aber in den Oberkiefer hineingetrieben bis er gänzlich verschwand. Heftige Schmerzen veranlassten den Verletzten bei Dr. Duverson Hülfe zu suchen, der einen kleinen, harten, nicht entzündeten Tumor fand, dessen Sitz in der Wange, nahe bei der Nase war. Im Munde fanden sich drei kleine Fistelöffnungen, durch die eine übelriechende Flüssigkeit zum Vorschein kam, später bildeten sich auf dem Tumor zwei andere Fistelöffnungen. Petit schnitt später den Tumor ein und fand die Zahnwurzel in demselben, er entfernte sofort den ganzen Zahn durch die Incisionswunde mittelst einer Zange.

Die mit der Oberkieferhöhle correspondirenden Oeffnungen haben die Neigung sich bald zu schliessen, in Folge des Bestrebens der Alveolen sich zu contrahiren, dies letztere fällt aber fort, wenn der Knochen erkrankt ist oder wenn ein eitriges Secret dauernd durch die Oeffnung abfliesst. Der Verschluss erfolgt daher spontan, kommt er nicht zu Stande, so ist diess ein Zeichen von noch vorhandenen Krankheitszuständen: nur wenn die Oeffnung umfangreich ist, reicht die Contractionskraft nicht aus, dann muss die Thätigkeit des Alveolarperiostes durch die Cauterisation mit Höllenstein oder mit einem elektrischen Cauterium angeregt werden, um durch Granulationsbildung die Oeffnung zu verschliessen. Das Eindringen fremder Substanzen aber muss durch Einlegen eines Watte oder Charpie-Tampons verhütet werden, der mehrere Male am Tage erneuert wird, indem solche sonst theils in das Antrum gelangen können, theils die Granulationsbildung verhindern.

Schliesslich mache ich noch darauf aufmerksam, dass durch Zahnextractionen die beste Gelegenheit zur Bildung

von Fissuren der dünnen Wände der Oberkieferhöhle gegeben wird. Manche Erkrankungen des Antrum mögen von einer solchen Verletzung herrühren; der Nachweis wird jedoch schwer zu führen sein, da es nicht wahrscheinlich ist, dass nach einer statt gehabten Fissur sofort erhebliche Erscheinungen hervortreten, die zu einer Untersuchung veranlassen, diese werden sich vielmehr nur langsam entwickeln. Die Fissur kann aus mechanischen Gründen nur an der facialen und palatalen Wand der Höhle vorkommen: will man sie aufsuchen, so kann diess nur geschehen, indem man mit einer starken Nadel, die unter die Schleimhaut geführt wird, die Continuität der knöchernen Wände untersucht, dabei wird jedoch die Schleimhaut vom Knochen abgelöst und das Periost verletzt, ein besonderer Erfolg aber durch die Kenntniss von der Existenz einer solchen Fissur nicht in Aussicht gestellt, es sei denn in ganz besonderen Fällen, dass aus der Gegenwart derselben auf der facialen und palatalen Wand bei plötzlich eingetretenen Augenleiden, auch auf eine Fissur der orbitalen Wand geschlossen werden könnte und dadurch Prognose und Therapie beeinflusst werden.

C. Zufälle an den Weichtheilen.

1. Zerreissung und Ablösung des Zahnfleisches.

Das Zahnfleisch steht im Oberkiefer im Zusammenhange mit der Schleimhaut, die das Gaumengewölbe bekleidet, im Unterkiefer mit der sublingualen Schleimhaut, es setzt sich als alveolardentales Periost in die Alveole fort und überzieht die Zahnwurzel, bildet am Zahnhalse einen festen Ring, der weniger dem Zahne als dem Kieferknochen anhaftet.

Hinter der Tuberosität des Oberkiefers bildet die Schleimhaut, indem sie sich zum Unterkiefer begiebt, eine Falte, die, oftmals zu reichlicher Entwicklung gekommen, zwischen die letzten Mahlzähne geräth und der Sitz von chronischer Entzündung, Eiterung und Geschwürsbildung wird.

Zerreissung und Ablösung des Zahnfleisches durch Ex-

traction sind bei dem gegenwärtig allgemein verbreiteten Gebrauch der Zangen viel seltenere Ereignisse als früher, wo die Anwendung des Zahnschlüssels fast allein galt neben andern ähnlich hebelförmig wirkenden Instrumenten. Wenn solche noch angewendet werden, können auch Zerreissung und Ablösung des Zahnfleisches leichter eintreten, als wenn die von mir oben angegebene Regel befolgt wird, das Zahnfleisch mit der Zange fort zu drängen oder es zuvor vom Zahnhalse zu lösen. Steht aber ein Zahn isolirt oder wird die Extraction an dem letzten Zahne eines Kiefers verrichtet, so kann das Zahnfleisch doch leicht vom Alveolarfortsatze losgerissen werden, ohne dass es von der Zange mit ergriffen wurde. Besonders in dem letzten Falle kann die Schleimhaut am Unterkiefer, so weit sie den Kieferast bedeckt, losgerissen, am Oberkiefer vom harten Gaumen abgelöst werden; dazu kommen dann umfangreiche Blutextravasate in die Schleimhaut, die theils das lockere Bindegewebe unter der Zunge erfüllen, theils die Schleimhaut des harten und weichen Gaumens, sowie der oberen Pharynxpartie durchsetzen. Dass die dadurch bedingten Funktionsstörungen nicht gering sind, ist leicht einzusehen, aber es kann auch Gefahr für das Leben entstehen, wenn die blutgetränkten Theile sich entzünden, wozu sich hier gern ein ödematöses Infiltrat auch in die benachbarte Schleimhaut gesellt. In Folge dessen werden Deglutition und Respiration bisweilen in Gefahr drohender Weise beschränkt. Dasselbe geschieht, wenn es zur Abscessbildung kommt, sei es im sublingualen Gewebe, am weichen Gaumen und den Gaumenbögen, oder im Schlunde.

Vor allen Dingen ist bei der Extraction der letzten Zähne in den Kiefern auf diesen Zufall Rücksicht zu nehmen, es ist darauf zu achten, ob das Zahnfleisch sich am Zahnhalse während der Extraction von seiner Unterlage emporhebt, geschieht dies, so lege man einen Finger hinter den Zahn, um das Zahnfleisch zu fixiren und verrichte die die Operation möglichst langsam. Bisweilen kommt es dennoch vor, dass in der Ausdehnung einiger Linien das Zahnfleisch abgelöst ist, während der Zahn bereits aus seiner

Alveole entfernt ist und dass ihn ein kallöser Zahnfleischring noch fest umschliesst: dann löse man die Verbindung nicht mit den Fingern, die Ablösung des Zahnfleisches wird sonst eine grössere, sondern durchschneide die Verbindung mit der Scheere. Bemerke ich bei der Extraction, dass das Zahnfleisch sich abheben will, so versuche ich auch wohl durch kurze Rotationen des Zahnes diesen von jenem zu lösen, was recht oft gelingt.

Ist die Ablösung und Zerreissung des Zahnfleisches in geringem Umfange geschehen, so heilt die Verletzung unter den günstigen Umständen, die im Allgemeinen im Munde obwalten, bald. Ist aber der Knochen in beträchtlicher Ausdehnung seiner Decke beraubt, so kann, besonders bei ungünstiger Körperbeschaffenheit und lokalen Schädlichkeiten, Nekrose entstehen; fallen solche fort, so bedeckt sich der entblösste Knochen mit Granulationen und es kommt zur Bildung eines Narbengewebes. Ist der losgetrennte Lappen noch in einem genügenden Zusammenhange mit der übrigen Schleimhaut, so wird er adaptirt und mit dem Finger einige Zeit auf seine Unterlage fixirt, er heilt in kurzer Zeit an, wenn für Abhaltung lokaler Schädlichkeiten und örtliche Reinigung gesorgt wird. Ist die Verbindung aber eine fadenförmige, so ist der Lappen ganz zu entfernen, da er nicht mehr ernährt werden kann und absterben muss, die Heilung kann nur durch Granulationsbildung erfolgen; zögert diese, was seinen Grund in einer noch nicht vollendeten Nekrotisirung der obersten Knochenlamelle hat, so wird diese durch leichte Aetzungen mit Höllenstein beschleunigt und damit auch die Bildung einer granulirenden Decke befördert.

Besteht mit Ablösung und Zerreissung des Zahnfleisches gleichzeitig eine Fractur und ist der Knochen vollkommen abgelöst, so wird er allein entfernt, wenn die Schleimhaut noch genügenden Zusammenhang mit der Umgebung hat.

Bei den eben geschilderten umfangreichen Ablösungen, hat man vornehmlich in der Behandlung auf die nachfolgende Entzündung Rücksicht zu nehmen und diese durch Anwendung von Eis und salinischen Abführungsmitteln zu verhüten. Ebenso verfährt man bei Blutaustritten und

und bei Blutungen. Sind die Blutextravasate umfangreich, prominiren sie über die Oberfläche, ist allenfalls Fluctuation in ihnen noch fühlbar, weil das Blut noch nicht fest geronnen ist, so stehe man nicht an, das Blut durch Incisionen zu entleeren, es werden dadurch die Theile entspannt, ein Entzündungsreiz wird entfernt und die Gefahren, die von Oedem und Eiterung drohen, liegen weniger nahe. Tritt entzündliches Oedem ein, so sind wiederholte Scarificationen der Schleimhaut angezeigt, durch die allein ein Collapsus in den stark geschwollenen Partien bewirkt werden kann, daneben ist die örtliche Anwendung einer Tanninlösung als Gargarisma zu empfehlen. Ist Abscessbildung zu Stande gekommen, so wird diese durch warme, leicht reizende, Gargarismen beschleunigt, eine Abkochung von Feigen ist dazu ausreichend, und der Abscess wird so bald als möglich eröffnet.

Das Allgemeinbefinden des Patienten ist bei solchen Vorgängen nicht unbetheiligt, Fieber ist fast stets vorhanden, anfangs ein einfaches Entzündungsfieber, ändert es in Folge unzureichender Ernährung des Kranken seinen Charakter, so dass, wenn eine Verabreichung von innerlichen Arzneimitteln stattfinden kann, darauf Rücksicht genommen werden muss: ist anfangs der Gebrauch der Mittelsalze angezeigt, so müssen später Chinin und Säuren gereicht werden.

Ich habe oben erwähnt, dass untere Weisheitszähne bei der Extraction sich leicht unter der vom Oberkiefer zum Unterkiefer sich erstreckenden Schleimhautfalte verbergen, die eine tiefe präformirte oder durch Eiterung entstandene Höhle darstellt. Eine solche Höhle kann aber auch durch Zerreissen der Schleimhaut zu Stande gebracht werden, dies erläutert die folgende Krankheitsbeobachtung Delestre's:

> Nach einem vergeblich angestellten Versuch den unteren linken Weisheitszahn zu entfernen, der 10 Tage zuvor gemacht war, hatten sich heftige Schmerzen eingestellt, die Patientin konnte weder schlafen, noch Nahrung zu sich nehmen. Am hinteren Theile des Mundes zeigte sich eine beträchtliche Anschwellung, die Schleimhaut trägt die Spuren heftiger Contusionen, sie ist an mehreren Stellen zerrissen, an anderen brandig und intensiv geröthet. Aus dem Munde kommt ein fötider Geruch. Am Kiefer-

aste fühlt der Finger einen runden, leicht verschiebbaren Tumor, die eingeführte Sonde trifft auf einen glatten und harten Körper, den Weisheitszahn, der nach Spaltung der Schleimhaut entfernt wurde.

Delestre nennt die Schleimhautwunde „brandig (sphacelée)". Ich habe bei der Beobachtung vieler Tausend Fälle von Krankheiten des Mundes, einen brandigen Zerfall niemals gesehen, wohl aber nehmen die verletzten Stellen der Mund- und Rachenschleimhaut gern ein Ansehen an, als ob diphtheritische Exsudate abgelagert wären, gerissene so wie durch Schnitt hervorgebrachte Wunden zeigen zuerst dunkel geröthete und geschwollene Ränder, auf diesen findet sich eine gelblich weisse, fest haftende Masse abgelagert, die sich zunächst über den Grund der Wunde erstreckt, und dann auch von den Wundrändern auf das gesunde Gewebe hinüber greift: ein intensiv übler Mundgeruch ist stets vorhanden, dieser aber, so wie die dick belegte Zunge, deuten nicht etwa auf eine gastrische Veranlassung oder Complication, sie sind vielmehr locale Leiden und nicht mit Brech- und Purgirmitteln zu behandeln. Die beschriebene Degeneration der Wunde tritt in kurzer Zeit ein und verbreitet sich schnell, die Lymphdrüsen des Halses schwellen an. Die Häufigkeit dieses Befundes spricht vielleicht gegen eine diphtheritische Entartung, aber die schnelle Verbreitung des degenerativen Vorganges und die Theilnahme der Lymphdrüsen veranlassen mich stets, das Leiden sich nicht selber zu überlassen und bei grösserem Umfange der Verletzung eine gegen Diphtheritis gerichtete Behandlung mittelst des innerlichen Gebrauches von Kali chloricum und der örtlichen Anwendung von Gargarismen aus Tanninlösung einzuleiten, wobei Reinigung der Wunde von der verdächtigen Auflagerung und Heilung bald erfolgt.

---

2. Quetschung und Zerreissung der Lippen, Wangen und Zunge.

Die genannten Theile können von dem Extractionsinstrumente gleichzeitig erfasst und dadurch verletzt werden. Am leichtesten die Zunge bei Extractionen im Unterkiefer, wenn

es verabsäumt wird, diese mit dem Finger so lange bei Seite zu drängen, bis das Instrument den Zahn sicher umfasst hat.

Werden Extractionen mit dem Geissfuss verrichtet, so kommen durch Abgleiten desselben von den oft wenig prominirenden Wurzelresten, Verletzungen der Zunge, der Wange, des harten und weichen Gaumens, der Alveolarfortsätze zu Stande, die Weichtheile werden zerrissen, die Knochen durchbohrt oder gebrochen. Solche Ereignisse werden aber nur durch eine unzweckmässige Handhabung des Instrumentes veranlasst, wird dieses kurz gefasst und ist die Stellung der Finger und der Hand eine zweckentsprechende, so ist auch bei einem Abgleiten keine Verletzung möglich.

In dem lockeren submucosen Gewebe der Wangen und Lippen kommt es bei Verletzungen, besonders nach Quetschungen durch Extractionen mit dem Zahnschlüssel häufig zu Blutextravasaten, die von der Gingivolabialfurche, wo sie zuerst sichtbar werden, sich bis unter die Oberhaut erstrecken und als umfangreiche bläuliche und gelbe Flecke erscheinen. Diese Extravasate werden bald resorbirt, nur in seltenen Fällen geben sie Veranlassung zu einer langsam verlaufenden Entzündung, die den Ausgang in Eiterung nimmt.

Auch die Zunge kann der Sitz eines Blutextravasates werden: ich habe diese nie oberflächlich gelagert gesehen, sie verriethen sich niemals durch eine Farbenänderung des Gewebes, sondern nur durch eine mehr oder weniger umfangreiche Geschwulst von runder Gestalt, die in dem festen Muskelgewebe lag: hier ist Incision und Entfernung des in einer Höhle angesammelten Blutes angezeigt.

Drei von Courtois entlehnte Krankengeschichten, Verletzungen der genannten Theile betreffend, werden von Delestre angeführt.

1) Bei einer Zahnextraction wurde gleichzeitig ein Theil der Backenschleimhaut losgerissen: es folgten heftige Schmerzen und nach einigen Tagen erschien die Backenschleimhaut zum grossen Theile ulcerirt. Zwei Zähne übten auf die kranke Fläche vermöge ihrer Stellung einen Reiz aus, so dass ohne ihre Entfernung keine Heilung zu erwarten war. Als diese geschehen war, heilte die Wunde bei reinigenden Gargarismen.

2. Ein di locirter Zahn sollte mit dem Geissfuss entfernt werden, das Instrument glitt aber ab und durchbohrte die Wange der anderen Seite; nur mit Mühe konnte es aus der Wunde herausgenommen werden.

3. Bei einer Wurzelextraction, die wegen Fistelbildung, am ersten Bikuspis des Unterkiefers unternommen wurde, glitt der Geissfuss ab und zerriss die Arteria ranina, deren Unterbindung mit dem Erfolge sofortiger Stillung der Blutung von Courtois unternommen wurde. Die Heilung erfolgte in kurzer Zeit.

---

3. Emphysem.

Emphysem des Angesichts ist von Delestre nur einmal beobachtet worden, obgleich zu erwarten wäre, dass diese Erscheinung bei den nicht seltenen Verletzungen der Oberkieferhöhle öfter eintreten müsste, indem Luft theils bei Schlingbewegungen, theils beim Niesen von dieser aus in die Gewebe gedrängt wird. Der Fall ist folgender:

Wegen Raumbeengung im Unterkiefer wurde bei einem 12-jährigen Mädchen der cariöse erste Bikuspis auf der linken Seite mit der Zange entfernt. Fünf Minuten später war die linke Wange beträchtlich geschwollen, gespannt und glänzend, ohne dass die Farbe der Haut geändert war, die Schwellung ging vom Infraorbitalrande bis zum Rande des Unterkiefers, vom Kieferwinkel bis zur Naso-Labialfurche. Die Geschwulst war unempfindlich beim Druck und zeigte die für das Emphysem characterische Crepitation. Im Munde war weder ein Bruch des Maxillarsinus nachweisbar, noch eine Verletzung des Zahnfleisches aufzufinden und vergeblich forschte D. nach der Eintrittsstelle der Luft. Am andern Tage hatte sich die Schwellung vermindert, Entzündungserscheinungen waren nicht vorhanden. Nach acht Tagen waren alle Krankheitssymptome verschwunden.

Delestre erklärt die Entstehung des Emphysems dahin: dass durch die Zange oder durch die unregelmässigen und scharfen Ränder des cariösen Zahnes die Schleimhaut ein wenig aufgerissen war und dass bei dem heftigen Schrei, der ausgestossen wurde, die Luft in das Gewebe drang. Er stützt sich dabei auf die Beobachtung von Militairärzten und der Aerzte in Krankenhäusern, die häufig Gelegenheit haben ein künstliches Emphysem zu sehen, das der Simulant er-

erzeugt, indem der in die Wangenschleimhaut mit einer Nadel Einstiche macht und bei verschlossener Nase in die kleinen Wunden dann Luft hineinpresst. Aehnliches theilt Maisonneuve mit, das Emphysem entstand bei einem jungen Manne, der mit einer Stahlfeder sich Stiche in die Wangenschleimhaut beigebracht hatte und darnach das Horn blies.

Der Fall von Delestre bleibt trotzdem unaufgeklärt, wenn nicht eine Fissur der Oberkieferhöhle vorhanden war oder eine Verletzung der Wangenschleimhaut übersehen wurde, und auch dann möchte wohl ein Schrei, der bei weit geöffnetem Munde ausgestossen wird, kaum im Stande sein, eine solche Quantität Luft in die Gewebe der Wange zu drängen, dass die oben angegebene umfangreiche Anschwellung eintreten konnte; wird ein künstliches Emphysem hervorgebracht, so schliessen die in solcher Weise Experimentirenden entweder die vordere Nasenöffnung mit dem Finger, oder, indem sie eine Schlingbewegung machen und die hintere Nasenöffnung absperren, drängen sie die im Munde enthaltene Luft gegen und in die Wangenschleimhaut.

In solchen Fällen von einseitigem Emphysem des Gesichts ist die Eintrittsstelle der Luft nicht allein auf der Mundschleimhaut zu suchen, sondern, wie der folgende, von Reichard (Beiträge zur Heilkunde. Riga.) angeführte Fall zeigt, kann dieser Zufall auch von der Tuba Eustachii seinen Ursprung nehmen:

> Das Emphysem entstand plötzlich bei einem 50jährigen Manne, dem wegen eines seit drei Jahren bestehenden Katarrhes der Eustachi'schen Röhre, Luft eingeblasen wurde. Die linke Gesichtshälfte war von der Schläfengegend bis zum mittleren Theile des Halses geschwollen, das Gesicht blass, kalt und mit Schweiss bedeckt. Das untere Augenlid hatte den Umfang einer Wallnuss. Der Puls war nicht zu fühlen. Der Patient war von einer kurzen Ohnmacht befallen, nachdem diese vorübergegangen, sprach er mit ganz veränderter und klangloser Stimme und klagte über Athemnoth und Beschwerde beim Schlingen. In dem mit Schwierigkeit geöffneten Munde ersehien die Schleimhaut bis zur Uvula und in den Pharynx geschwollen, glänzend und nicht sehr intensiv geröthet, sie war mit beutelförmigen Hervorragungen von $\frac{1}{2}-1$ Zoll Durchmesser besetzt. Der Boden der Mundhöhle war von der

Zungenwurzel bis zum Zahnrande geschwollen. Die Geschwulst war von elastischer Beschaffenheit. Nach einigen Stunden hatte die Anschwellung abgenommen und nach drei Tagen war sie gänzlich verschwunden. Es hatte jedenfalls eine Zerreissung der Schleimhaut stattgefunden und die Luft war mit Gewalt in die Submucosa getrieben worden.

Wie in diesem Falle von der Umgebung der Tuba, so kann das Emphysem von irgend einer anderen Stelle der Mund- und Rachenschleimhaut seinen Ausgang nehmen, sei es, dass die Eintrittsöffnung künstlich hergestellt wurde oder dass sie durch einen pathologischen Vorgang, wie eine Abscessöffnung, gebildet ist. Trotz der Häufigkeit von Abscessen im Munde, habe ich doch niemals ein dadurch veranlasstes Emphysem des Angesichts beobachtet, nur ein Fall davon ist mir durch mündliche Mittheilung bekannt geworden; der Grund, dass dergleichen sich hier nicht ereignet, ist einmal in dem Umstande zu suchen, dass nur durch ein Hineindrängen von Luft, das aber wegen Schmerzhaftigkeit nicht ausgeführt wird, das Emphysem entstehen könnte, und dass ferner die verdichteten Abscesswände, wenn dies geschieht, der Luft ein Hinderniss entgegen stellen, das nur ausnahmsweise überwunden wird.

Die in dem Gewebe befindliche Luft wird in kurzer Zeit resorbirt. In der Schleimhaut enthaltene Luft kann ein Respirations- und Deglutitions-Hinderniss abgeben, in diesem Falle ist es rathsam dieselbe zu scarificiren, um der Luft einen Ausweg zu verschaffen.

Plötzliches Auftreten von Anschwellungen nach Zahnextractionen und geringen Verletzungen der Schleimhaut zeigt sich hin und wieder, die Lippen, die Wangenschleimhaut, die Schleimhaut unter der Zunge werden schnell zu unförmlichen, durchsichtigen Massen umgewandelt, die hart anzufühlen sind. Ich möchte diesen Zustand in Zusammenhang bringen mit der plötzlichen Entstehung einer Urticariaähnlichen Affection der Haut, wie ich sie sehr oft bei Morphium-Injectionen im Gesicht und an den Armen beobachtet habe. Dass das Morphium die Hautaffection nicht hervorruft, geht daraus hervor, dass bei demselben Individuum sich nicht

der gleiche Effect zeigt, wenn dieselbe Dosis an einer anderen, oft dicht daneben befindlichen Körperstelle, injicirt wird. Ich glaube desshalb, dass die Entstehung eines solchen sehr acuten Oedems auf eine Nervenverletzung zurückzuführen ist; es ist nicht nöthig, dass diese durch ein schneidendes oder stechendes Instrument gesetzt wird, auch Quetschung und Erschütterung können die Ursache abgeben. Ein ungewöhnlich heftiger Schmerz tritt dann wohl nach einem unbedeutenden chirurgischen Eingriff, wie einer Morphiuminjektion oder einem Blutegelstiche, ein und mit ihm das Oedem der Mund- und Wangenschleimhaut, wodurch das Angesicht eben so plötzlich wie erheblich entstellt wird: auch dieser sehr acute Schmerz lässt eine Nervenverletzung annehmen.

D. Consecutive Zufälle.

1. Blutungen.

Die Blutungen nach Zahnextractionen stillen sich durch das Blutgerinnsel, das sich in der Alveole bildet, so fern es nicht durch zu vieles Mundspülen und durch Saugen entfernt wird. Dennoch kommen Fälle vor, wo trotz der kräftigsten Mittel und selbst durch die Unterbindung der Carotiden die Blutstillung nicht zu erreichen war und der Tod des Patienten erfolgte. Die individuelle Beschaffenheit spielt bei diesen Blutungen eine grosse Rolle, die häufiger bei Frauen als bei Männern, sehr selten bei Kindern, vorkommen.

Veränderungen der Blutbeschaffenheit liegen oft den Blutungen zu Grunde, bald ist der plastische Antheil des Blutes verringert (bei Scorbut, Purpura, Typhus, typhoiden Krankheitsformen), oder der Wassergehalt des Blutserums ist vermehrt bei Verminderung der rothen Blutkörperchen (Anämie); oder es sind im Gegentheil die rothen Blutkörperchen vermehrt (plethorischer Zustand), wodurch die Thätigkeit im Gefässapparate gesteigert und damit eine Anlage zu Blutungen gegeben wird.

Die Blutungen sind endlich häufig bei den Hämophilen, nach den geringsten Verletzungen eintretend, führen sie zum

Tode. Grandidier theilt 12 Fälle mit, in denen tödtliche Blutungen nach Zahnextractionen entstanden.

Die folgenden Krankengeschichten dienen zur Erläuterung der Ursache und des Verlaufes von Blutungen nach Zahnextractionen:

1. Bei dem betreffenden Patienten zeigte sich schon in der Kindheit eine grosse Geneigtheit zu Blutungen, jede Verletzung zog einen erheblichen Blutverlust nach sich, eine Alveolarblutung nach Zahnextraction hörte erst nach 21 Tagen auf. Im 26 Jahre blutete eine Verletzung der Stirn so heftig, dass die Unterbindung einer Arterie vorgenommen werden musste, die sich durch eine auffallende Dünnheit der Wände auszeichnete und mehr einer Vene als einer Arterie glich; die Blutung währte unterhalb der Ligatur fort, sie konnte erst gestillt werden, nachdem durch die Anwendung von Aetzkali die Weichtheile gangränescirt waren und selbst ein Theil des Knochens sich exfoliirt hatte. Einige Jahre später veranlassten heftige Schmerzen die Entfernung des zweiten Mahlzahns aus dem linken Oberkiefer wegen eines Alveolarabscesses, der jedoch die Oberkieferhöhle nicht in Mitleidenschaft gezogen hatte; es folgte unmittelbar eine heftige Blutung aus der Alveole. Aetzung mit Höllenstein, Obturation der Alveole mit einem in Kupfervitriollösung getauchten Schwamme, dauernde Anwendung der Kälte auf das Gesicht, waren fruchtlos, wenn auch die Blutung stand, so war es doch nur für einige Stunden. Vier Tage nach der Extraction applicirte Brodie das Glüheisen und wiederholte dies noch zweimal, in Folge dieses Eingriffs kam es zur Eiterung, die von der Oberkieferhöhle ihren Ausgang zu nehmen schien. Am folgenden Tage hatten unter dem anhaltenden Blutergusse die Kräfte des Kranken erheblich abgenommen, so dass die Unterbindung der Carotis von Brodie unternommen wurde mit der Hoffnung, dass, wenn auch eine aneurysmatische Erweiterung der kleinen Arterien vorhanden sei und die Blutung bedinge, die Unterbindung des Hauptstammes doch von günstigem Einflusse sein würde. Diese Hoffnung ging nicht in Erfüllung, die Blutung bestand fort. Die Incisionswunde blutete anfangs wenig, aber nach wenigen Minuten ergoss sich das Blut von der ganzen Oberfläche, so dass man nicht unterscheiden konnte, aus welchem Gefässe es herrührte; Eis schien anfangs einen günstigen Einfluss zu haben, aber das Blut floss von Neuem und der Kranke starb 7 Tage nach der Extraction. Die Autopsie ergab eine normale Beschaffenheit der Carotis, nur auf der innern Haut waren weisse undurchsichtige

Flecke bemerklich, wie sie der Ossification vorangehen. Die Häute der Temporalis und der andern Aeste des carotis externa waren dünner als in der Norm und fast durchsichtig. (Blagden. London Medico-Chirurgical Transactions.)

2. Einem 21jährigen Manne wurde ein Weisheitszahn aus dem linken Unterkiefer entfernt, die Blutung war etwas reichlicher als gewöhnlich, so dass der Patient eine Alaunlösung als Gargarisma erhielt. Er erzählt, dass geringe Verletzungen bei ihm stark bluten und dass dasselbe bei seinem Vater und Bruder der Fall sei. Der Patient ist übrigens gut gebaut, das Gesicht bleich, die Haare blond, die Augen blau, die Schleimhäute bleich, er giebt an stets gesund gewesen zu sein. Nach 4 Stunden zeigt sich nur der Speichel noch etwas blutig gefärbt. Vier Stunden später trat aber heftige Blutung ein, durch die nach achtstündiger Dauer der Patient blutleer und bleich erschien, die Extremitäten waren kalt, der Puls kaum zu fühlen, es besteht Erbrechen und Singultus. Das geronnene Blut wurde aus dem Munde entfernt, die Alveole mit Watte, die in Tannin und Alaun getaucht war, tamponirt und eine graduirte Compresse darauf gelegt. Als Nahrung wurde Fleischbrühe, Kaffee und Wein gereicht; die Blutung stand und der Patient erholte sich in vier Tagen auffallend schnell. Als er aber am folgenden Tage den Tampon entfernte, kehrte sofort die Blutung wieder. Einfache Tamponade, Eisenchlorid, innerlich Mixtura sulphurico-acida, kalte Nahrungsmittel waren ohne Erfolg, erst wiederholte Cauterisationen mit dem Glüheisen und folgende Tamponade stillten die Blutung. Der Puls war fast unfühlbar, 132 Schläge, Respiratien = 36, Temperatur = 32, 76, Extremitäten kalt. Verordnung: Fleischbrühe, Milch, Kaffee, Wein.

Nach zwei Tagen hatten sich die Kräfte etwas gehoben, die Blutung stand, es waren drei blutige Stühle und Bluterbrechen erfolgt. Puls schwach, 132. Temperatur = 33, 4. Respiration 36. Innerlich Ferrum aceticum.

Am folgenden Tage: besserer Kräftezustand, Puls = 120, Respiration = 24, Temperatur = 34.

Vier Tage später entfernte der Patient trotz aller Warnungen wiederum den Tampon und wenn auch die Blutung nach 6 Stunden durch Anwendung des Glüheisens und der Tamponade gestillt wurde, so waren die Kräfte doch so erschöpft, dass der Patient fünf Tage später unter den Zeichen der äussersten Erschöpfung zu Grunde ging.

Die Leichenöffnung ergab folgenden Befund: Geringe Abmagerung und Infiltration, Leichenstarre 18 Stunden nach dem Tode

wenig ausgesprochen, kaum sichtbare Todtenflecke auf dem Rücken.

Das Gehirn weiss, die graue Substanz ist kaum zu unterscheiden; in den Sinus und Plexus wenig Blut; wenig cerebrospinale Flüssigkeit in den Ventrikeln.

In dem Unterkiefer, der an der Extractionsstelle durchsägt wurde, fand sich nichts Abnormes.

In den Lungen zahlreiche Pleura-Adhäsionen. Aus dem Pericardium wird eine blutig wässerige Flüssigkeit entleert. Auf dem linken Bronchus befindet sich eine verkalkte Bronchialdrüse von dem Umfange einer kleinen Nuss.

Das Pericardium ist verdickt, mit dem Herzen durch eine gelatinöse Masse verbunden. Das Herz, umfangreicher als in der Norm, ist sehr bleich, es zeigt fettige Degeneration der Muskelfasern. Die Gefässe sind stellenweise ausserordentlich verdünnt, sehr schlaff und durchsichtig. Das Blut ist wässrig und sehr arm an rothen Blutkügelchen. In der Brusthöhle wenig Exsudat. Die Leber ist hypertrophisch und von gelblicher Farbe, in den Leberzellen und um dieselben finden sich Fetttröpfchen.

In der Gallenblase ist wenig gelbgrüne Galle enthalten. Die Milz erscheint schmutzig roth, sehr weich und ziemlich gross. Die rechte Niere ist etwas dunkler als die linke.

Die Schleimhaut des Darmkanals, wie die der Harnblase, erscheint sehr bleich. (Schönemann. Virchow's Archiv.)

3. Die Krankengeschichte einer Alveolarblutung bei einem Bluter ist von Dr. Alling mitgetheilt: Ein 20jähriger Mann hatte schon früher an heftigen Blutungen gelitten, es hatten sich auch einmal umfangreiche Blutextravasate unter der Zunge gezeigt; nach Extraction des linken untern zweiten Mahlzahnes trat eine so heftige Blutung ein, dass der Patient ohnmächtig niederfiel, durch den Fall wurden auf Gesicht und Brust umfangreiche Ecchymosen hervorgerufen. Die Tamponade mit verschiedenen Mitteln brachte keinen Erfolg; da das Blut von dem labialen Zahnfleischrande zu fliessen schien, so wurde hier das Glüheisen angewendet, darauf schien es wieder, als ob im Grunde der Alveole die Quelle der Blutung sei, doch war die Canterisation und Tamponade auch an dieser Stelle erfolglos, nur wenn der Tampon mit den Fingern gehalten wurde, mässigte sich die Blutung, wurde aber der Fingerdruck mit Herstellung eines festen Mundverschlusses vertauscht, so kehrte sie wieder. Der Alveolarrand wurde noch einmal mit dem Glüheisen geätzt. Der Patient erhält innerlich Eisenchlorid und eine Limonade mit Schwefelsäure.

Am folgende Tage spie der Kranke von Zeit zu Zeit etwas Blut aus, im Munde befindet sieh ein grosses Blutgerinnsel, das unberührt gelassen wird. Es wird Eis, Eisenehlorid und Wein gereieht. Die Blutung aber kehrte naeh einigen Stunden wieder, sie schien jetzt aus der Tiefe des sehr eariösen letzten Mahlzahnes zu kommen, und als dieser mit Zinnfolie verstopft war, blutete wiederum das Zahnfleisch an der Stelle des Alveolarfortsatzes, die am vorhergehenden Tage cauterisirt war. Naeh einer neuen Cauterisation entspringt die Blutung von dem labialen Zahnfleischrande des letzten Mahlzahns: die Blutung steht hier dureh anhaltenden Fingerdruek, aber nur auf einige Stunden, dann wird wiederum die Cauterisation am Alveolorrande des zweiten Mahlzahns und im Centrum des cariösen Weisheitszahnes nothwendig. Bis zum folgenden Tage zeigte sich sehr wenig Blut und der Patient verliess, aller Widerrede ungeachtet das Hospital.

Es giebt Personen, die ohne Bluter zu sein, doch eine Neigung zu Hämorrhagien haben und bei denen eine Zahnextraction zu starken Blutungen Veranlassung giebt.

Das Blut kommt aus dem Zahnfleische, aus den Alveolargefässen und aus der Zahnpulpa, wie es der zuletzt angeführte Fall zeigt. Gelockerte Zähne können durch Erzeugung eines subinflammatorischen Zustandes in ihrer Umgebung die Ursache zu einer Blutung abgeben; ebenso wird Blutung durch eine epitheliale Hypertrophie mit reichlicher Vascularisation begünstigt. Aus umfangreichen Hyperplasieen der Wurzelhaut wie des Alveolarperiostes kommen Blutungen zu Stande. Endlich kann bei Fractur des Knochens ein Knochensplitter die Blutung unterhalten.

Hat eine Zahnfractur stattgefunden oder befindet sich eine Wurzel im Kiefer, von deren Rändern die Blutung ausgeht, so ist der Zahnrest zunächst zu entfernen: die Erfahlehrt, dass dann die Blutung bald steht, ist dies nicht der Fall, so lässt sich nur nach der Extraction die Tamponade mit Erfolg ausführen. Ist ein Tumor die Ursache der Blutung, sei er in der Zahnpulpa, im Perioste oder am Zahnfleische gelegen, so wird der Zahn entfernt, der Tumor excidirt und die wunde Partie mit Liquor ferri sesquichlorati tamponirt.

Eine Quelle für tödtliche Blutung nach Zahnextractionen

kann in einem Aneurysma der Art. max. inf. gegeben sein, wenn Zahnwurzeln demselben so nahe sich befinden, dass die Gefässwände bei der Extraction von diesen zerrissen werden. Es sind bis jetzt zwei Fälle dieser Art mitgetheilt.

1. Eine 14jährige kräftige Mulattin kam in Behandlung des Dr. Bufz, sie sollte seit 5—6 Monaten an supplementärer Menstruation durch das Zahnfleisch leiden. Die Patientin ist nicht abgemagert aber ausserordentlich bleich; sie leidet keine Schmerzen, es treten aber Blutungen bis zur Ohnmacht ein, die sich in den letzten Tagen häufig wiederholt haben.

Die Wange zeigt äusserlich keine Veränderung, aber am Alveolarfortsatze der linken Seite, auf der labialen Seite des zweiten Mahlzahns im Unterkiefer, unterhalb desselben ist ein kleiner Tumor bemerklich von dem Umfange einer grossen Erbse, schwarz wie ein Blutgerinnsel, weich, fungös, wie die Mündung eines Fistelganges.

Die beiden Mahlzähne sind etwas lingual geneigt und beweglich: werden sie berührt, so fühlt man, dass sie durch eine pulsirende Bewegung gehoben werden, die bei starkem Drucke auf die Zähne verschwindet. Der zweite Bikuspis hat seine normale Stellung, ist aber etwas beweglich, der erste vollkommen fest, es erstreckt sich bis zu ihm ein rother und geschwollener Streifen am Zahnfleischrande, der am letzten Mahlzahne beginnt. Der horizontale Theil des Unterkiefers der linken Seite ist etwas geschwollen, die Schwellung ist eine gleichförmige, nimmt von hinten noch vorn allmählich zu und hat eher den Ansehein einer Hypertrophie als von Entartung des Knochengewebes. — Bei einer wiederholten Untersuchung wurden die Finger wiederholt und fest auf den kleinen Tumor gebracht, worauf eine ziemlich starke Entleerung eines schwarzen Blutes erfolgte. Um die Blutung anzuhalten, wurde mit dem Daumen stark auf die Mahlzähne gedrückt, diese sanken wie in eine Höhle ein und gleichzeitig wurde der Blutstrom stärker, als wenn er aus einem grossen Gefässe herrührte, und erstickte fast die Patientin, die ohnmächtig wurde. Die Zahnfleischcommissur in der Gingivolabialfurche wurde sofort gespalten und das Glüheisen auf die Oeffnung gebracht, aus der das Blut floss, jedoch ohne Erfolg, die Patientin starb nach wenigen Minuten mit den Zeichen der Lungenparalyse.

Die Section ergab folgendes Resultat: Die umgebenden Weichtheile des Unterkiefers sind vollkommen gesund, der Umfang des Knochens ist nur wenig vermehrt: in der Gegend der beiden Mahl-

zähne und des zweiten Bikuspis besteht eine glatte, spindelförmige Schwellung, das Knochengewebe ist hart, die Alveolen der beiden Mahlzähne sind erweitert und in eine verschmolzen, diese stellt eine elliptische Höhle dar, von 25 Millim. Länge und 6 Millim. Breite, die oben weiter geöffnet, sich von vorn nach hinten allmählich ausweitet und vom foramen max. inf. post. bis zum zweiten Bikuspis sich erstreckt; ihre Wände sind glatt, überall aus Knochensubstanz bestehend und von den beiden auseinander gedrängten Knochenlamellen des Unterkiefers gebildet. Die spongiöse Substanz des Alveolarfortsatzes ist gänzlich geschwunden, die Höhle von keiner Membran ausgekleidet, sie ist leer, enthält keine Blutgerinnsel und communicirt hinten mit dem for. max. inf. post., das um das Vierfache erweitert ist. Die beiden Mahlzähne sind gesund, aber ihre Wurzeln haben durch Usur ein Drittheil ihrer Länge verloren, ebenso sind die Wurzeln des zweiten Bikuspis etwas abgenutzt. Die Unterkieferarterie war augenscheinlich stärker entwickelt, als sonst, sie hatte den Umfang der max. extern., aber sie war nicht abnorm erweitert; ihr Ende zeigte, indem es durch das for. max. post. sich begab, um sich in dem Tumor zu öffnen, eine geringe Usur. Die Lamellen des Unterkiefers, die die aneurysmatische Tasche bildeten, sind verdünnt und haben jene Porosität des Knochens, die das erste Zeichen der Absorption in Folge der Berührung mit einem Aneurysma ist Die wichtigen innern Organe waren blutleer aber nicht krank.

2. Ein 32jähriger Mann spie Blut. Professor Heyfelder erkannte als Quelle der Blutung einen runden, fungösen Tumor von 3—4 Linien im Durchmesser, der sich auf Kosten des Zahnfleisches gebildet zu haben schien, unaufhörlich, besonders aber bei der Berührung, blutete: er pulsirte isochronisch mit dem Herzen und der Radialarterie und lag an den beiden Schneidezähnen vor dem Eckzahne der rechten Seite, die etwas aus ihren Alveolen gedrängt und gelockert waren und den Bewegungen des Tumor folgten. H. diagnostieirte eine Epulis und beschloss diese durch die Ligatur zu entfernen. Zwei Stunden nach Anlegung der Ligatur sprang das Blut unterhalb derselben in ziemlich starkem Strahle hervor. Kein Mittel war zur Blutstillung ausreichend als das weissglühende Eisen, das nach Entfernung der Zähne, in die Tiefe einwirken musste. Der Patient war sehr erschöpft.

Als nach acht Tagen der Brandschorf sich lösste, erschien die Blutung von Neuem, sie wurde wiederum, sowie auch noch ein drittes Mal mit dem Glüheisen glücklich beseitigt und H., der eine besondere Disposition zu Blutungen in diesem Falle annehmen zu

müssen glaubte, verordnete innerlich Hämostatica. Einige Zeit später starb der sehr erschöpfte Kranke an der Cholera.

Bei der Section zeigte sich eine mit Blut erfüllte knöcherne Höhlung, die von dem Inframaxillarkanal gebildet wurde, der in seiner ganzen Länge ausgedehnt war. Die Alveolarscheidewände waren verschwunden, der ganze Alveolarfortsatz der rechten Seite schien verdünnt und die Zähne traten mehr hervor und sassen weniger fest, als auf der linken Seite. (Bulletin de la Soc. de Chir.)

Aus diesen beiden Fällen ergiebt sich als pathognomonisches Zeichen für ein Aneurysma der Art inframax. die Lockerung der Zähne bei unbedeutender Umfangszunahme des Knochens, vorausgesetzt, dass ein pathologischer Process an dem Periost ausgeschlossen werden kann, was nicht schwierig sein dürfte: macht sich aber erst ein mit dem Herzschlage isochronisches Heben und Senken der Zähne bemerklich, so ist die Gegenwart eines Aneurysma der Art. inframax. sehr nahe gelegt, obgleich sich nicht in Abrede stellen lässt, dass auch in einem Tumor, der im Knochen seinen Sitz hat, eine regelmässige Pulsation sich zeigen kann, dass auch dieser eine Vernichtung der Alveolen und Lockerung der Zähne herbeiführen kann: indessen ist doch eine Unterscheidung möglich, wenn man erwägt, dass ein Tumor, der bis zu solcher Ausdehnung gewachsen ist, dass die Alveolen durch ihn bereits zerstört sind, die Knochenlamellen dann erheblich hervordrängt, und in solchem Falle auch aus den Alveolen hervorwuchert, aber dann auch zu heftigen Blutungen Veranlassung geben kann.

Es ereignet sich bisweilen, dass erst mehrere Tage nach der Extraction eine Blutung eintritt, ohne dass dabei anderweitige Schädlichkeiten hinzugetreten sind: in solchen Fällen ist anzunehmen, dass das obturirende Coagulum entweder spontan oder durch oft unvermeidliche mechanische Einflüsse entfernt ist und damit die Gefässlumina wieder geöffnet sind.

Um eine Blutung nach Zahnextraction zu stillen, ist erforderlich:

1. Mittel anzuwenden, welche Contraction der Gefässe und Gerinnung des Blutes bewirken. Als Styptica sind viele

Mittel empfohlen und gebraucht, Alaun, Tannin, schwefelsaures Eisen, die Mineralsäuren, Eisenchlorid u. s. w., theils in Substanz, theils in Lösungen. Der Liq. ferr. sesquichl. ist das brauchbarste: eine Watte- oder Charpiekugel wird mit dem Mittel getränkt, diese dann in trockener Watte ausgedrückt, damit nichts mehr von der Flüssigkeit sich auspressen und mit den Zähnen in Berührung kommen kann und dann im Grunde der Alveole fest angedrückt und die Alveole mit einem Charpie- oder Wattepfropfen verschlossen. Noch zweckmässiger ist es, wenn man Watte oder Charpie reichlich mit Liq. ferr. sesquichl. tränkt und dann trocknet. Das Glüheisen ist ein mächtiges Hämostaticum, führt jedoch den Uebelstand mit sich, Necrose und Exfoliation der Alveole zu veranlassen. Um die benachbarten Theile zu schonen und das blutende Gefäss allein zu berühren, muss das Cauterium in eine dünne Spitze auslaufen. Empfehlenswerth ist der galvanische Brenner, der kalt auf die blutende Stelle gebracht, längere Zeit im glühenden Zustande verharrt.

2. Ist die Alveole mechanisch zu verschliessen und dadurch das blutende Gefäss zu comprimiren. Dazu dient erweichtes und in ein styptisches Pulver getauchtes Wachs; Charpie, die in geschmolzenes Wachs getaucht ist und dann mit Gips, einem styptischen oder klebenden Pulver bestreut wird; dicker Gipsbrei; Metallamalgame, wie man sie zum Verstopfen der Zähne anwendet; ein Korkstück, das fest in die Alveole gedrängt wird; Lärchenschwamm; Pressschwamm; Kügelchen von Spinngewebe; auch hat man empfohlen den extrahirten Zahn wieder in die Alveole zu bringen. Vor jeder Anwendung dieser Mittel ist die Alveole vom Blute zu reinigen und sind etwa vorhandene Knochenpartikel zu entfernen.

3. Die styptischen Mittel, so wie die mechanischen müssen mit der blutenden Stelle im Contakt erhalten werden, dies wird am einfachsten erreicht, wenn eine Compresse zwischen die beiden Nachbarzähne gelegt wird, oder, wenn dies nicht möglich ist, dass eine Compresse so dick auf die Alveole gelegt wird, bis der Unterkiefer diese fest gegen den Oberkiefer drückt oder umgekehrt. Man hat auch eine Blei-

schiene über die obturirte Alveole und die Nachbarzähne gelegt, es ist aber zweckmässiger, eine Schiene von Gutta percha herzustellen, der man eine solche Dicke geben kann, dass sie vom entgegenstehenden Kiefer fest angedrückt wird.

Die Entfernung des Blutcoagulums muss vermieden werden; der Unterkiefer wird durch ein Tuch fixirt und äusserlich die Kälte angewendet.

---

2. Entzündungen und Abscesse.

Diese Vorgänge schliessen sich nicht selten an Zahnextractionen an, sei es, dass bereits eine Disposition in den betreffenden Theilen vorhanden ist, sei es, dass Quetschungen der Weichtheile und des Knochens, Zerreissungen der Weichtheile und Knochenbrüche die Veranlassung abgeben.

Von Wichtigkeit ist bei eintretender Eiterung die Stelle, wo der Eiter sich bildet, ob er oberhalb oder unterhalb des Periostes liegt, ob er seinen Sitz unter dem Zahnfleische, in der Gingivolabialfurche hat, oder ob er sich in das lockere Bindegewebe der Wange infiltrirt, ob er in der Fossa temporalis, Fossa pterygopalatina, Fossa zygomatica, in dem sublingualen Gewebe abgelagert wird: dadurch werden auch bei traumatischer Eiterbildung die Folgezustände bedingt, wie bei einer Eiterbildung aus genuiner Entzündung.

Delestre führt aus der Litteratur mehrere Fälle von solchen Entzündungen und Eiterungen an, die theils Hirnleiden, theils Augenkrankheiten bedingten.

1. Extraction eines oberen Mahlzahnes auf der linken Seite bei einem 27jährigen kräftigen dem Trinken ergebenen Manne. Es zeigte sich Schwellung und Röthung der Wange, unter heftigen Schmerzen war eine wasserhelle nussgrosse Blase an der Extractionsstelle entstanden. Eiswasser minderte den Schmerz und die Entzündung, die Blase verschwand. Einige Tage später zeigt sich Thränenfluss aus dem linken Auge, der bald aufhörte, statt dessen floss viel wässrige Flüssigkeit aus dem rechten Nasenloche. Am 17. April war heftiger Thränenfluss und Photophobie vorhanden bei heftigem drückenden Kopfschmerz: Abends zeigten sich Frost und Hitze und gesteigerter Kopfschmerz, Gesicht und Augenlider der kranken Seite sind geschwollen, der Augapfel ist unbeweglich,

Thränenfluss, Funkensehen, Schlaflosigkeit. — Den 18. Abwechselnd Frost und Hitze, heftiger Durst, Zustand derselbe, das linke Auge ist erblindet. — Den 19. Heftiges Fieber, Verstopfung seit drei Tagen. Die Lider des linken Auges stark geschwollen, elastisch, dunkelroth, sehr schmerzhaft, Funkensehen, unerträglicher Schmerz im Augapfel, der etwas hervorragte, die Lider sind durch gelblichen Schleim mit einander verklebt. Verordnung: Venäsection, 12 Blutegel um die Orbita, kalte Umschläge, Althäadecoct mit Salpeter und weinsteinsaurem Kali. Es erfolgte ein Stuhlgang, der Schmerz im Auge war etwas geringer, noch immer pulsirend. Abends wurden wiederum 12 Blutegel gesetzt, worauf der Patient einige Stunden in der Nacht schlief, — Den 20. Der Schmerz im Auge ist vermehrt, die Schwellung beschränkt sich auf die Augenlider, die weniger gespannt sind, so dass sie von einander entfernt werden können: die Conjunctiva ist der Sitz einer Chemosis, die Cornea von normaler Beschaffenheit, die Pupille contrahirt und unbeweglich. Am Abend wegen vermehrter Schmerzen Application von 15 Blutegeln. Zwei Tage hindurch waren die Schmerzen geringer; die Schwellung des oberen Augenlides ist stärker als des unteren, Fluctuation ist nicht fühlbar: Cataplasma emolliens. — Den 23. Deutliche Fluctuation am innern Augenwinkel, durch die Incision wird eine grosse Menge eines stinkenden, gelbgrünen Eiters entleert: nur am inneru Augenwinkel fiel die Geschwulst, bestand aber am äusseren Winkel und am unteren Augenlide fort. Die Cornea ist von eitrig-schleimiger Flüssigkeit bedeckt, die Conjunctiva der Bulbus geschwollen und granulös Der allgemeine Gesundheitszustand hat sich bedeutend gebessert, die Zunge ist rein, der Appetit gut, die Darmfunction träge. Der linksseitige Kopfschmerz tritt bald sehr heftig auf, bald schwindet er vollständig. Die Nächte sind gut Die Intelligenz nicht verringert. Die Schwellung der Augenlider vermindert sich, Secret fliesst in grosser Masse ab. — Den 1. bis 7. Mai. Häufiger und unwiderstehlicher Drang zum Schlafen, das untere Augenlid ist noch geschwollen, der Augapfel beweglich, es hatte sich durch die Cornea ein Irisvorfall gebildet, der Kranke hatte das Sehvermögen verloren. Der Abscess sonderte viel Eiter ab, so dass eine erhebliche Eiteransammlung in der Tiefe der Orbita vermuthet wurde, deshalb wurde dem Kranken verordnet auf der linken Seite zu liegen und beim Sitzen den Kopf nach vorn zu neigen. — Den 9. Mai. Somnolenz, veränderter Gesichtsausdruck, starkes Druckgefühl auf der linken Schädelseite, Erbrechen schleimiger und biliöser Massen, feuchte Haut, langsamer,

voller und weicher Puls, Schwellung verringert, ebenso der Eiterabfluss.

Es wurde ein Eitererguss in die Schädelhöhle angenommen und zweistündlich ein Gran Calomel mit einem halben Gran Digitalis gereicht. Vier Stunden später traten Convulsionen der Extremitäten der rechten Seite ein, rasselnde Respiration, Gefühllosigkeit. Am 10. Mai starb der Kranke unter Convulsionen in einem apoplectischen Zustande.

Section: Blutgefässe der harten Hirnhaut sehr erweitert, dem vorderen Lappen der linken Hemisphäre entsprechend die Hirnhaut selbst in grosser Ausdehnung von schmutzig grauer Farbe. Der vordere Lappen enthielt eine grosse Menge Eiter, der mit dem Seitenventrikel, der ebenfalls theilweise mit Eiter erfüllt war, communicirte. Der thalamus opticus der linken Seite war von grau brauner Farbe und von weicher breiiger Beschaffenheit, ebenso war die untere Fläche des linken vorderen Hirnlappens beschaffen Das kleine Gehirn war weicher als gewöhnlich, die Varolsbrücke vollständig von Eiter bedeckt und erweicht, der vierte Ventrikel von Eiter erfüllt. Die Wände des Aquaeductus Silvii waren durch die Eiterung zerstört und die Corpora striata hatten eine blaugraue Färbung. An der Hirnbasis fanden sich ungefähr zwei Drachmen eines blutigen Serums. Sklerotica, Choroidea, Linse und Glaskörper waren gesund, ebenso der Nerv. opticus. Von den Augenmuskeln hatte nur der rectus sup. durch die Eiterung gelitten. Das Dach der Augenhöhle war im Durchmesser von einem Zoll von graublauer Farbe und so zerstört, dass ein geringer Druck hinreichte, es zu perforiren: in der Mitte befand sich eine Communicationsöffnung, durch welche der Eiter in das Gehirn gelangt war. Der Boden der Augenhöhle war von derselben Beschaffenheit, eine Sonde gelangte von ihm in das Antrum und hinter das Gaumensegel; das Antrum war mit Eiter angefüllt, der sich einen Weg durch den Oberkiefer gebahnt hatte. (Fischer. Augenheilkunde.)

2. Entfernung eines cariösen Weisheitszahnes aus dem linken Oberkiefer, dem ein Partikel des Knochens anhaftete, Zerreissung des Zahnfleisches am Nachbarzahne — am 31. October. Es stellen sich in den nächsten Tagen leichte schiessende Schmerzen im linken Auge ein. Am 10. November entstehen plötzlich heftige Schmerzen im Auge und im Kopfe, das Auge ist vollständig verschlossen und so geschwollen, dass es aus der Augenhöhle hervorragt: auch die Wange schwoll an, die Schwellung erreichte die Höhe des Nasenrückens. Die Entzündung des Bindegewebes der

Augenhöhle hatte diese enorme Höhe in zwei Stunden erreicht. Vier Tage hindurch wurde eine energische Antiphlogose angewendet ohne den geringsten Erfolg, die heftigen Schmerzen im Kopfe und im Auge, sowie starkes Fieber bestanden unverändert fort. Am fünften Tage konnte ein Eiterheerd im unteren Theil der Orbita aufgefunden werden, durch die Incision wurde jedoch nur Blut und wenig Eiter entleert, am andern Tage aber brach letztrer durch zwei Blutegelstiche hindurch, die sich in der Nähe des Abscesses befanden und entleerte sich dann dauernd an dieser Stelle: der Kopfschmerz, die Delirien hörten mit der fortschreitenden Entleerung des Eiters auf, die Anschwellung verschwand, so dass die Lider geöffnet werden konnten, aber das linke Auge war vollkommen erblindet. Es bildete sich ein Fistelgang unterhalb der Muskeln und der Haut der Wange, so dass eine Gegenöffnung angelegt wurde und eine Wieke eingebracht, die durch die Incisionsöffnung zum Vorschein kam. Aber der Eiter entleerte sich nicht allein durch diese beiden Oeffnungen, sondern auch noch durch die Alveole des Weisheitszahnes, die sich nicht geschlossen hatte, so dass es wahrscheinlich war, dass auch im Antrum eine Eiterung bestände. Drei bis vier Wochen hindurch war der Eiter von guter Qualität, dann aber änderte er seine Beschaffenheit, schwammige Granulationen zeigten sich an der ersten Oeffnung und an dem Orbitaltheile des Oberkiefers entstand eine oberflächliche Necrose. Sechs Monate währte die Absonderung schlechten Eiters, dann stiess sich ein kleiner Sequester los, es erfolgte bedeutende Verminderung und plötzliches Aufhören der Secretion, die Wunde heilte unter Bildung einer adhärenten Narbe. (Teirlink. Annales de la Soc. de Gand)

3. Die 26jährige Patientin wurde unter den Erscheinungen einer sehr heftigen Meningitis in Behandlung genommen. Nach den eingezogenen Erkundigungen ergab es sich, dass diese sich hatte einen Zahn extrahiren lassen: nach der Extraction waren heftige Schmerzen und Schwellung der Wange eingetreten, ein Abscess war auf der Innenfläche der Wange geöffnet worden, aber im Unterkiefer bestanden die Schmerzen fort. Zwei Tage darauf traten Fieber mit Erbrechen, furibunde Delirien und Convulsionen ein, das rechte Auge war geschwollen und hervorgedrängt.

Die Untersuchung ergab: die rechte Wange ist stark geschwollen bis zum Ohre, die Schwellung erstreckt sich über einen Theil des Halses und über die Schläfengegend, sie ist hart und geröthet. Am vorderen Theile der Wange zeigt sich Fluctuation, Eiter fliesst aus dem Munde, der erste Mahlzahn des rechten Unterkiefers ist ex

trahirt, das Zahnfleisch ist stark geschwollen. Das rechte Auge ist hervorgedrängt, die Lider sind ödematös, die Conjunctiva des Bulbus ist entzündet und chemotisch, es besteht eine reichliche Secretion von Schleim, das Sehvermögen ist vollständig aufgehoben.

Die allgemeinen Erscheinungen waren: Starkes anhaltendes Fieber, die Zeichen einer Meningitis im zweiten Stadium, nämlich Coma abwechselnd mit furibunden Delirien, Convulsionen in den Muskeln des Gesichts und der Glieder, Sehnenhüpfen, unwillkürliche Entleerung von Urin und Fäces.

Die Prognose war eine schlechte. — Alle Erscheinungen der Meningitis nahmen zu und die Patientin starb nach 5 Tagen. Da sie im siebenten Monate schwanger war, wurde der Kaisersehnitt gemacht und ein lebendes Kind entwickelt, das aber nach einer halben Stunde starb.

Section: Die rechte Wange wurde eingeschnitten um den Unterkiefer bloszzulegen, der erste Mahlzahn war extrahirt und der Ausgangspunkt des Leidens geworden. Die Alveole war voll Eiter, das Zahnfleisch in grosser Ausdehnung vernichtet, die noch vorhandene Partie von blauschwarzer Farbe. Der Unterkiefer war von der Extractionsstelle an, nicht nur im horizontalen Theile, sondern auch im Kieferaste, von jeglicher Bedeckung entblösst, die Muskeln, die am Kiefer haften, erschienen wie abgeschnitten, das umgebende und interstitielle Bindegewebe war theils zerstört, theils mit einer grauen, flüssigen und stinkenden Masse infiltrirt. Der Alveolarfortsatz hatte eine schwarze Farbe. Diese Zerstörungen hatten sich nach oben gegen die Fossa zygomatica und sphenomaxillaris fortgesetzt Das Kiefergelenk enthielt Eiter, das umgebende Bindegewebe war entweder zerstört oder in Vereiterung begriffen. Die Fossa zygomatica und sphenomaxillaris waren mit Eiter erfüllt, die Muskeln, Gefässe und Nerven von Eiter umgeben und von einander getrennt; der Eiter war bis zum Ende der Fossa sphenomax. gelangt und hier durch das Foramen rotundum, ovale und spinosum in die Schädelhöhle gelangt. Durch die Fissura sphenomaxillaris war der Process in die Orbita gedrungen und hatte das fettreiche Bindegewebspolster ergriffen, auf dem der Augapfel ruht, dieses war stark injicirt und mit Eiter infiltrirt. Ein haselnussgrosser Abscess befand sich unter dem Muse. rect. ext. sup.

Der N. inframaxill. lag in dem mit Jauche erfüllten Kanal, sein umhüllendes Bindegewebe war vernichtet. Von der Extractionsstelle an bis zum Eintritte in den Knochen waren an dem Nerven die Erscheinungen einer Entzündung bemerklich: das Neu-

rilem zeigte theils kleine rothe Punkte und war verdickt und erweicht, theils war es vollständig zerstört, so dass die Nervenfasern zu Tage lagen; diese letzteren aber waren geschwollen, erweicht und eitrig infiltrirt. Dieselben Erscheinungen traten in dem weiteren Verlaufe des Nerven, von seinem Eintritte in das For. inframaxill. post. bis zum Foramen ovale auf.

Im Gehirne zeigten sich die Läsionen einer acuten Meningitis die den Ausgang in Eiterung gemacht hat. (Teirlink.)

Es ist unzweifelhaft, dass die Zahnextraction in diesem Falle die Ursache für eine Neuritis im N. inframax. geworden ist; diese Entzündung hat sich auf das Periost des Unterkiefers und das umgebende Bindegewebe verbreitet, ist im weiteren Verlaufe durch die Oeffnungen im grossen Keilbeinflügel in die Schädelhöhle gelangt, und andererseits durch die Fiss. sphenomax. in das Bindegewebe der Augenhöhle.

Diese Beobachtung beweist aber, dass Leiden des Auges und des Gehirns nicht immer von Krankheiten des Oberkiefers bedingt werden. Es ist möglich, dass die Gravidität die Entwickelung des Leidens zu einer so bedeutenden Höhe begünstigt hat, da die Erfahrung hinreichende Beweise dafür liefert, dass entzündliche Erkrankungen des Periostes an den Kiefern während der Schwangerschaft oder im Wochenbette, fast immer mit einer weit verbreiteten Eiterung enden, dass eitrige Infiltrate in das benachbarte Bindegewebe und in den Knochen selbst häufig vorkommen mit allen den üblen Folgen, die sich an solche Vorgänge knüpfen.

4. Einem 24jährigen Manne wurde am 22. Juni der erste Bikuspis des rechten Oberkiefers entfernt; am anderen Morgen waren die Backe und das Auge geschwollen. Am 1. Juli bestand die Anschwellung noch; der Bulbus ragte bedeutend hervor, war gespannt und hart, es war eine so bedeutende Chemosis vorhanden, dass die Cornea nicht sichtbar war. Der Patient klagte über heftige Schmerzen in den Schläfen, den Augenbranen und hinter dem rechten Ohre; Fieber bestand bei schwitzender Haut; die Extractionsstelle zeigte ausser einem Knochensplitter, der sofort entfernt wurde, nichts Krankhaftes. Es wurde ein Aderlass verordnet und 12 Blutegel angesetzt, der Patient erhielt Kataplasmen und ein Abführmittel aus Senna mit schwefelsaurer Magnesia.

Am 2. Juli: die Schmerzen sind verringert, der Exophthalmus

unverändert, ebenso die übrige Beschaffenheit des Auges, das Oedem der Backe und der Augenlider hat zugenommen; mehrere Stuhlgänge sind erfolgt. Verordnung: 12 Blutegel, Kataplasmen.

Am 3. Juli: Schwarzblaue Ecchymose im oberen Augenlide, geringerer Schmerz, Augapfel etwas beweglich, verringerte Chemose, das Sehvermögen erhalten. Verordnung: drei Einreibungen von einer Mischung von 30 Gr. Ungt. mere. und 4 Gr. Extr. Belladonn., Fortgebrauch der Kataplasmen. Das Allgemeinbefinden ist gut.

Am 5. Juli: Fortbestand des Oedems, das untere Augenlid ist besonders am inneren Winkel schmerzhaft, an welchen 6 Blutegel gesetzt werden; Fortgebrauch der Einreibungen und der Kataplasmen; Abführmittel.

Am 6. Juli: Eiteransammlung am unteren Theile der Orbita, Incision des unteren Augenlides am inneren Winkel mit sofortiger Entleerung einer grossen Quantität guten Eiters. Der Kranke konnte wegen heftiger Schmerzen in der rechten Hälfte des Kopfes nicht schlafen. Die Einreibung und die Kataplasmen werden fortgesetzt.

Am 7. Juli: Die Schwellung der Weichtheile ist erheblich vermindert, der Exophthalmus beseitigt, der Patient kann das Auge öffnen, das Sehvermögen ist erhalten.

Am 8. Juli: Das Auge ist ganz geöffnet, die Schwellung der Weichtheile vollständig geschwunden, beim Druck auf das Auge fliesst noch etwas Eiter aus der Schnittöffnung. (Decaisne. Mémoires de l'Académie de médecine de Belgique.)

5. Vierzehn Tage nach Extraction eines oberen Mahlzahnes der linken Seite, an dessen Wurzeln einige Bruchstücke der Alveole haften blieben, stellte sich Schmerz in der entsprechenden Kieferhälfte ein und eine farblose, übelschmeckende Flüssigkeit wurde aus der entleerten Alveole und aus der Nase abgesondert, besonders beim Neigen des Kopfes. Nach einer Erkältung nahmen die Erscheinungen zu, es zeigte sich Schmerz im Augapfel, dieser trat hervor, die Lider waren geröthet, geschwollen und unbeweglich, das Sehvermögen verloren, die Thränen flossen sehr reichlich, ein Schüttelfrost war eingetreten, der Patient fieberte. Verordnung: Aderlass, 12 Blutegel an den Proc. mastoideus, kalte Umschläge über das Auge, Fussbad mit Senf.

Am folgenden Tage waren die Erscheinungen im kranken Auge noch gesteigert, das Fieber hatte zugenommen, die Zunge war belegt. Verordnung: 16 Blutegel, kalte Fomentationen, zweistündlich 2 Gran Calomel.

Auch der nächste Tag brachte keinen Nachlass, Blutentleerungen konnten nicht mehr vorgenommen werden, es wurden warme Kataplasmen verordnet.

Nach zwei Tagen war am oberen Augenhöhlenrande eine fluctuirende Stelle erschienen, aus der bei der Eröffnung eine grosse Menge stinkenden Eiters sich entleerte, der auch durch die Nase und die Augenlidspalte abfloss, mit Gasblasen und abgestorbenen Gewebstheilen gemischt war. Später entstand spontan eine Oeffnung am inneren Augenwinkel und die Schmerzen am Oberkiefer zeigten sich von Neuem, die Untersuchung des Mundes ergab jedoch keine bemerkenswerthen Veränderungen und die Sonde konnte nicht über die entleerte Alveole hinausgelangen, die mit einer weichen Gewebsmasse erfüllt war. Während der Eiter auf vier Wegen Abfluss fand, nahm die Anschwellung allmählich ab; von der Incisionsöffnung aus gelangte die Sonde auf den rauhen Knochen. Auf der Conjunctiva entwickelten sich umfangreiche Fungositäten, die wiederholt abgetragen und geätzt wurden. Nach zwei Monaten war eine sichtliche Besserung eingetreten; die Heilung der letzten Fistelöffnung erfolgte aber erst, nachdem ein Knochenstück von der Grösse einer Erbse losgestossen und entfernt war. Während fast eines Jahres hatte der Kranke zwar seine Kräfte wieder erlangt, aber es zeigte sich noch immer ein farbloser Ausfluss aus der Nase; eine leichte Beschwerde im hinteren Theile des Mundes und in der Gegend der hinteren Nasenöffnung veranlasste den Patienten zu einer heftigen Speibewegung, vermittelst welcher ein zweiter kleiner Sequester entfernt wurde, der der Alveole anzugehören schien. Der Ausfluss aus der Nase ist nicht geheilt, eine locale Veranlassung dafür ist nicht aufzufinden; der Bulbus ist zerstört. (Sovet, Annales d'oculistique.)

Eine grosse Zahl von Fällen wird in der Litteratur mitgetheilt, in denen entweder Entzündungsvorgänge in den Alveolen, Eiterungen in und an den Kiefern, dem interstitiellen Bindegewebe folgend, wichtige anderweitige Erkrankungen veranlasst haben; vorwiegend haben die Affectionen des Auges und des Gehirns die Aufmerksamkeit auf sich gezogen, aber auch das Ohr und die Nasenhöhle können ergriffen werden, die grossen Blutgefässstämme können durch den Eiter verletzt werden, der in dem interstiellen Bindegewebe ein geeignetes Material zu reichlicher Bildung findet, und Erkrankungen der Trachea und der Lungen in Folge von Kiefer-

Erkrankungen sind keine zu seltenen Erscheinungen. Es bleibt aber meistens fraglich, ob die Zahnextraction an sich die Ursache für Leiden benachbarter Organe ist, oder ob nicht vielmehr schon bestehende Krankheiten der Knochen oder der Weichtheile, die die Zahnextraction bedingten, eine noch latente Disposition in der Nachbarschaft hervorgerufen haben, die längere oder kürzere Zeit nach der Extraction erst als Krankheit hervortritt, mit der jene höchstens nur in einem mittelbaren Zusammenhange steht, indem das Trauma die Krankheitssymptome steigert und zur Wahrnehmung bringt.

Die Zahnextraction ist in den bekannt gewordenen Fällen wegen Schmerzen verrichtet worden, es haben also krankhafte Vorgänge bestanden; von welcher Art diese aber waren, wird nicht mitgetheilt, da gewöhnlich der genaue Befund im Munde erst festgestellt wird, wenn die Kranken unter anderen schweren Erscheinungen leiden. Verbreitete Periostiten, Wucherungen des Alveolarperiostes werden häufig nach der Extraction eines als schmerzhaft bezeichneten Zahnes nicht weiter beachtet, der Kranke betrachtet sich als geheilt, wenn der schmerzende Zahn entfernt ist und hält den noch fortbestehenden Schmerz für einen Ueberrest des früheren und erst, wenn die Schmerzen ihm die Ruhe nehmen oder wenn bereits die Gewebe infiltrirt sind, sucht er weitere Hülfe auf.

Um üble Ausgänge zu vermeiden, ist es desshalb nothwendig, sowohl vor wie nach der Extraction, die Beschaffenheit der Weichtheile, der Knochen und des Periostes zu untersuchen: zeigen sich hier entzündliche Vorgänge, so unterhalte man die Nachblutung nach der Extraction, lasse den Kranken warme Ausspülungen oder warme Kataplasmen anwenden, gebe salinische Abführmittel und bei längerem Bestehen des Leidens Jodkali. Sind Knochensplitter vorhanden, so werden diese entfernt. Finden sich hyperplastische Massen in der Alveole, so verhüte man deren eitriges Zerfliessen durch örtliche Anwendung der Jodtinctur: ist eine Alveolarnecrose vorhanden, so wird ebenfalls die Jodtinctur angewendet, um die Exfoliation des Knochens und die Granulationsbildung zu beschleunigen.

Bei Extractionen aus dem Oberkiefer versichere man sich, dass das Antrum nicht geöffnet ist durch Necrose an der Basis der Alveole; ist dies jedoch der Fall, so muss die Oeffnung durchgängig erhalten werden, um Eiteransammlungen im Antrum zu verhüten oder etwa vorhandenen Abfluss zu verschaffen.

Man untersuche ferner, ob die Alveole eine Ausbuchtung zeigt, die bald mit Eiter erfüllt ist, bald weiche Granulationsmassen enthält; von solchen Ausbuchtungen, die die Grösse einer Haselnuss erreichen, kann, wie von dem Antrum aus, eine Fortpflanzung der Eiterung in die Nachbargewebe vor sich gehen und schwere Erscheinungen können unvermuthet eintreten: soche Abscesshöhlen im Knochen werden gereinigt, der Zugang zu ihnen wird durch Wieken offen gehalten und die Anwendung der Jodtinctur beseitigt die Eiterung, befördert die Bildung fester Granulationen und bewirkt Contraction in den Wänden des Knochenabscesses.

Tritt trotz dieser Vorsichtsmassregeln ein umfangreiches Infiltrat in die bindegewebigen Weichtheile ein, zerfallen diese in kurzer Zeit in eine eitrige Masse von übler Beschaffenheit, so sind anderweitige körperliche Krankheitszustände dabei betheiligt, die in den Bindegewebsmassen die Neigung zu solchem Zerfalle hervorgerufen haben, der mit dem Vorgange, wie er bei Furunkel- oder Carbunkelbildung und an degenerirenden Wunden beobachtet wird, übereinstimmend ist. In diesen Fällen sind Incisionen der Weichtheile, der örtliche Gebrauch der Jodtinctur und innerlich das Kali chloricum und Chinin anzuwenden. Kann ein Knochenabscess nicht durch die Zahnextraction zugänglich gemacht werden, so wird der Knochen durchbohrt, um den Abscessinhalt zu entleeren und die Abscesswände der örtlichen Behandlung zu unterwerfen.

Ich will noch auf einige Umstände aufmerksam machen, die für die Entstehung weit verbreiteter Eiterungen im Angesicht von Wichtigkeit sind.

Der erste ist die Länge der Zahnwurzeln. Je weiter diese in den Kiefer hineinragen, um so ausgebreiteter werden, wenn sie Veranlassung zu Eiterungen geben, die Zer-

störungen, die der Eiter herbeiführt. Zunächst sieht man Vorgänge der Art leicht an den Eckzähnen zu Stande kommen, deren Wurzeln oft ausnahmsweise lang sind, aber auch an den anderen Zähnen kann die Länge der Wurzeln zu bedenklichen Zufällen Gelegenheit geben, die sowohl im Oberkiefer, wie im Unterkiefer auftreten.

In vielen Fällen durchbohrt der Eiter eines Alveolarabscesses die Alveole, um gewöhnlich an der labialen, seltner an der lingualen Seite sich unter die Weichtheile zu begeben; befindet sich diese Perforationsstelle nicht zu weit vom Alveolarrande entfernt, so erscheint der Eiter in der Gingivolabialfurche oder, wenn er sich nach der lingualen Seite ergossen, dem freien Rande des Zahnfleisches ziemlich nahe. Sind aber die Zahnwurzeln von bedeutender Länge und damit tief in den Knochen eingesenkt, so kommen im Unterkiefer eitrige Infiltrate in den Knochen zu Stande; im Oberkiefer, besonders wenn die Eckzähne und Bikuspidaten die Veranlassung geben, dringt der Eiter in die Weichtheile unter das Jochbein und bedingt, sobald er nicht frühzeitig entleert wird, sowohl in diesen, wie am Knochen umfangreiche Zerstörungen. Der Weg, den der Eiter nimmt, um an eine so hoch gelegene Stelle zu gelangen, ist ein zweifacher: er dringt entweder in die Oberkieferhöhle, durchbohrt diese an ihrer facialen Wand und gelangt auf diese Weise in die Weichtheile unterhalb des Jochbeins oder er gelangt dahin, ohne zuvor diesen Weg gemacht zu haben, indem er in der Nähe des Bodens der hoch in den Knochen hinaufreichenden Alveole sich unter die Weichtheile ergiesst und durch den Muskelzug weiter befördert wird.

Unter dem Jochbein bildet sich ein umfangreicher Eiterheerd, dasselbe wird mehr oder weniger durch Necrose zerstört; von dem hier gebildeten Eiterheerde gehen weitere Fistelgänge aus, die theils nach oben dringen und am Unteraugenhöhlenrande nach aussen perforiren, theils wieder nach abwärts in die Weichtheile der Wange sich begeben und an den verschiedensten Stellen den Eiter zu Tage treten lassen, hierbei kommt es denn vor, dass der Stenon'sche Gang vom Eiter zerstört wird und sich eine Speichelfistel hinzugesellt.

Diese Processe verlaufen fast stets sehr langsam, ganz allmählich werden die Weichtheile kallös verdickt und, wenn der Kranke nicht durch eine profuse Eiterabsonderung aufmerksam gemacht wird, erachtet er die Erkrankung für keine erhebliche, da oft nur von Zeit zu Zeit die Fistelgänge sich öffnen, ein wenig Secret entleeren und sich dann wieder schliessen. Wird aber das Secret durch irgend welche Umstände zurückgehalten und erregt Entzündungserscheinungen, werden diese durch einen Sequester veranlasst oder durch irgend eine äussere oder innere Ursache hervorgerufen, so können in kurzer Zeit bedenkliche Symptome auftreten, die selbst das Leben in Gefahr setzen.

Eine erhebliche Länge der Zahnwurzeln ist, wie aus dem Vorstehenden zu ersehen ist, ein Grund, dass der Eiter an Stellen gelangen kann, von wo er durch den Muskelzug gegen das Gesetz der Schwere nach aufwärts fortgeleitet wird. Wie weit der Eiter fortgeführt werden kann, davon zeugt folgendes Beispiel:

Bei einem Manne zeigte sich eine fluctuirende, wenig empfindliche Geschwulst in der linken Schläfengegend, die auf dem Musc. temporalis sich befand. Sie war langsam, ohne nachweisbare Veranlassung entstanden und zeigte eine undeutliche Fluctuation, die linke Wange war geschwollen, besonders unter dem Jochbeine. Nach wenigen Tagen war die Anschwellung in der Schläfengegend plötzlich verschwunden, nachdem der Kranke eine Quantität Eiter durch den Mund entleert hatte, entstand aber in kurzer Zeit von Neuem. Durch eine Incision wurde eine reichliche Menge eines übelriechenden Eiters entleert; die Haut ergab sich in grossem Umfange abgelöst, die Sonde gelangte bis zum Ohre, dem Margo supraorbitalis und bis unter das Jochbein, dessen oberer Theil entblösst und rauh war. Der Eiter auf dem M. temporalis lagerte ausserhalb der Fascia temporalis. Die kranke Gesichtshälfte schwoll ödematös an und eine Woche später zeigte sich unter dem Jochbeine eine fluctuirende Stelle, die ebenfalls nach der Incision reichlich Eiter entleerte. Die Schnittwunde in der Schläfengegend heilte, nachdem diese Gegenöffnung angelegt war, bald zu, letztere aber wurde offen erhalten zum Zwecke der Reinigung der Wunde. Im Oberkiefer des Patienten befand sich nur noch der Weisheitszahn, der als Veranlassung des Leidens angesehen und entfernt wurde, das sowohl den Zahnwurzeln als der Alveole fehlende Pe-

riost verrieth die vorhanden gewesene intraalveolare Eiterbildung und wenn auch vermittelst der Sonde keine Communication mit dem Eiterheerde unter dem Jochbeine sich nachweisen liess, so wurde diese doch vermittelst des Abfliessens der Injectionsflüssigkeit durch die Alveole des Weisheitszahnes dargethan. Das Leiden heilte in kurzer Zeit bei einer einfachen Behandlung.

Jedenfalls war die vom Weisheitszahne bedingte, anfangs intraalveolare Eiteransammlung, unter die Mm. zygomatici und die Ansatzstelle des Masseter gelangt und von den Lippenhebern unter das Jochbein befördert: es bildete sich ein umfangreicher Heerd, durch das intermuskulare Bindegewebe begünstigt, und von hier wurde der Eiter, nachdem er die Ansatzstelle des M. temporalis am Proc. coronoideus erreicht, durch den Zug dieses Muskels gegen seinen fixirten Ursprung in die Schläfengrube befördert.

Bei solchen Wanderungen des Eiters ist es von Wichtigkeit, ob derselbe oberhalb oder unterhalb der Fascien gelagert ist. Im ersten Falle bleibt das Leiden auf die Oberfläche beschränkt, die Fascie selbst widersteht der Zerstörung durch den Eiter und schützt die unter ihr befindlichen Theile. Ist aber die Eiterung subfascial, so können selbst Jahre vergehen, ehe eine Anschwellung äusserlich sichtbar wird, während unterhalb der Fascie weit greifende Zerstörungen Platz greifen: wird endlich die Fascie durchbrochen, oder durch einen Eingriff von aussen der Durchtritt des Eiters begünstigt, so werden die tiefen Zerstörungen durch Eiterinfiltrate in alles zugängliche intermusculare und die Gefässe umhüllende Bindegewebe wahrgenommen; in Form grosser Fetzen lässt sich die Fascie entfernen.

Perforationen des Eiters in die Nasenhöhle habe ich trotz einer grossen Zahl von Krankheitsfällen ausserordentlich selten wahrgenommen. Wenn auch die Umstände für das Vorkommen eines solchen Ereignisses günstig waren und umfangreiche Alveolarabscesse an tief eindringenden Alveolen entstanden waren, so wurde der Eiter doch fast regelmässig in die spongiöse Knochensubstanz gedrängt, die zwischen dem Alveolartheile und dem Gaumenfortsatze sich befindet, wenn er nicht unter die Schleimhaut sich begab

oder durch die Alveole abfloss. Der Eiter wird von der Gegend der Schneidezähne selten in die Höhe befördert, es geschieht dies nur, wenn er von dem Boden der Alveole aus in den Bereich des M. levator labii sup. alaeque nasi gelangt, in welchem Falle der Durchbruch dann am Unteraugenhöhlenrande statt hat. Gewöhnlich wird, wenn eine Dislocation sich ereignet, diese vom Orbicularis oris bewerkstelligt, der den Eiter an die bereits angegebene Stelle verdrängt, es bildet sich dann ein Knochenabscess, der am harten Gaumen perforirt; gegen das Gesetz der Schwere kann aber, wegen des fehlenden Muskelzuges, keine weitere Ortsveränderung geschehen und die Perforation in die Nasenhöhle scheint nur durch den Umfang, den der Abscess in dem Knochen gewonnen hat, zu Stande zu kommen.

Ich muss endlich noch erwähnen, dass nicht selten lange anhaltende Blutungen aus Abscessen entstehen; wenn sie auch nicht heftig sind, so können sie doch durch mehrtägige Dauer die Kräfte erschöpfen: sie kommen vornehmlich aus alten Alveolarabscessen zu Stande, die eine grössere Ausdehnung innerhalb des Knochens erlangt haben; die Blutung hat ihren Ursprung in dem Granulationsgewebe, das die Abscesshöhle auskleidet und stillt sich gewöhnlich nur durch die Tamponade mit Liquor ferri sesquichlorati.

Treten die angegebenen Erscheinungen nach Zahnextractionen auf, so können sie nicht als allein durch die Operation bedingte angesehen werden, zumal da oft das durch diese gesetzte Trauma, die früher kaum bemerkten Störungen in kurzer Zeit zu schweren Zufällen steigert.

---

3. Eindringen von Zähnen in den Verdauungskanal und die Luftwege.

Die Beispiele, dass Zähne in die Luftwege eindringen, sind nicht selten. Am häufigsten geschieht dies bei Extraction von Zahnwurzeln, werden diese mit der Zange fortgenommen, so springen sie oftmals zwischen den Zangenbranchen heraus und können leicht abwärts in den Kehlkopf gelangen, wenn der Patient eine tiefe Athembewegung macht.

wie solche dem Ausstossen eines Schreies oder dem Husten vorangeht, in diesem Momente öffnet sich die Stimmritze und mit der Luftsäule dringt der fremde Körper ein. Derselbe Zufall kann sich bei Extraction mit dem Geissfuss ereignen: er kommt überhaupt leichter zu Stande, wenn eine zweite oder dritte Wurzel extrahirt wird, weil dann das fliessende Blut die Extraction mit weniger Sicherheit ausführen lässt und weil ferner abwärts fliessendes Blut leicht einen Hustenanfall bedingen kann. Endlich ist die Narkose ein begünstigendes Moment; die Stimmritze ist geöffnet, der Patient athmet tief, der Kopf ist nach hinten gebeugt, um einen ausreichenden Einblick in den Mund zu gestatten, die extrahirte Wurzel springt in solchem Augenblicke fort und gelangt in den Larynx: in anderen Fällen bleibt ein Zahnrest auf der Zungenwurzel liegen, während noch ein zweiter oder dritter entfernt wird, er gleitet durch seine eigene Schwere abwärts oder wird durch nachfliessendes Blut in die Stimmritze befördert, denn der tief narkotisirte Patient fühlt den fremden Körper auf der Zungenwurzel nicht und macht deshalb keinen Versuch denselben durch Räuspern zu entfernen. eben so wenig entstehen Brechbewegungen, die ebenfalls den fremden Körper durch den Mund wieder entfernen könnten.

Um einen derartigen Zufall zu vermeiden, sind folgende Regeln zu beachten: 1) Die Extraction von Zahnwurzeln, besonders der hinteren Zähne, werde langsam verrichtet: man bediene sich einer Zange, die die Wurzeln nicht mit der Spitze umfasst, sondern deren Branchen sich möglichst an die ganze Länge der Zahnwurzeln anlegen, dadurch wird das plötzliche Herausspringen der Wurzel vermieden. 2) Wird mit dem Geissfusse extrahirt, so werden die Wurzeln mit diesem nur gelockert und dann mit der Zange entfernt. 3) Jede extrahirte Wurzel werde sofort aus dem Munde entfernt. 4) Sind mehrere Wurzeln zu beseitigen, so lasse man nach jeder Extraction die Blutung erst stillen, um dem Hergange der Operation mit dem Auge folgen zu können; nur der Geübte, der die Extraction so schnell zu Ende bringen kann, dass das Blut ihm die Operationstelle nicht verdeckt, kann davon abweichen. 5) Man neige den Kopf des Patienten

möglichst nach vorn, wenigstens in dem Augenblicke, wo die Extraction ausgeführt wird. 6) Bei der Narkose ist von diesen Vorsichtsmassregeln, die ich nach langen Beobachtungen mittheile, wegen der eben angegebenen Umstände, nicht abzuweichen, wenn lebensgefährliche Zufälle vermieden werden sollen. — Ganze Zähne gelangen selten in die Luftwege, jedoch werden auch davon Beobachtungen mitgetheilt.

Sobald der fremde Körper in den Larynx gelangt ist, erfolgt ein heftiger Anfall von Husten und Suffocation, der jedoch auch durch eingedrungenes Blut hervorgerufen sein kann. Ist der fremde Körper in die Trachea abwärts befördert, so hören diese Anfälle auf; er steigt weiter abwärts, bis er in den Bronchien an eine Stelle gelangt, die zu eng ist, um ihm ein weiteres Vordringen zu gestatten. In manchen Fällen fixirt er sich schon in der Trachea, wenn Unebenheiten in der Schleimhaut vorhanden sind: bleibt er beweglich oder treten Umstände ein, die ihn wieder beweglich werden lassen, so wird er durch die Exspiration in den Larynx befördert und es zeigen sich von Neuem Suffocationsanfälle.

Fixirt sich der fremde Körper in einem Bronchialaste, so entsteht ein hartnäckiger Husten, verbunden mit etwas beschwerlicher Respiration und oftmals schmerzhafter Empfindung an der Fixationsstelle. Ist der eingedrungene Körper beweglich, so hört man bei der Auscultation die Bewegung, die sich mit dem Akte der Inspiration und Exspiration ausführt: hat er sich festgelagert, so ist der Zutritt der Luft zu einem entsprechenden Theile der Lunge mehr oder weniger aufgehoben, während an anderen Stellen supplementäres Athmen sich zeigt. Die Percussion ergiebt einen normalen Ton. Später entwickeln sich dann Entzündungserscheinungen, es entsteht Bronchitis oder Pneumonie, nicht selten von Pleuritis begleitet, die in Eiterung oder Gangrän endet.

Der Zahn kann mit einem Hustenanfalle ausgeworfen werden, theils bevor er durch seine Gegenwart anderweitige Erkrankungen veranlasst hat, theils mit dem Inhalte eines durch ihn hervorgerufenen Lungenabscesses. Der Tod wird

durch einen suffocatorischen Anfall herbeigeführt oder erfolgt durch Vereiterung und Gangrän der Lungen.

Ist der fremde Körper von geringem Umfange, so kann man durch Hervorrufung von Brechbewegung seine Expulsion herbeiführen, vorausgesetzt, dass er im Larynx nicht wahrgenommen wird und seine directe Entfernung nicht ausgeführt werden kann. Droht Suffocation, so ist die Extraction des fremden Körpers nach vorausgegangener Tracheotomie vorzunehmen.

1. Ein Weisheitszahn des Oberkiefers gelangte in den Larynx, sofort zeigten sich heftige Suffocationszufälle. Es entstand ein hartnäckiger Husten, die Respiration war von lautem Rasseln begleitet, die Trachea schmerzte in ihrer ganzen Länge; nach einigen Tagen expectorirte die Patientin eine beträchtliche Quantität stinkenden Eiters, sie fühlte, wie der Zahn bei jedem Hustenanfalle in den Larynx geworfen wurde und wieder zurückfiel. Elf Tage später erhielt die Patientin ein starkes Brechmittel und während dieses wirkte, wurde Helleboruspulver in die Nase gebracht, bei den nun entstehenden exspiratorischen Explosionen musste die Kranke den Kopf aus dem Bette hängen lassen und dabei nach hinten gebeugt halten: der einwurzelige Zahn wurde ausgeworfen und die Patientin erhielt die vollständige Gesundheit wieder. (Krüger — Hansen, Journal für Chir. von Gräfe u. Walther.)

2. Ein kräftiger Mann von 29 Jahren liess sich einen zweiten Mahlzahn des Oberkiefers fortnehmen. Derselbe entschlüpfte dem Instrumente: es trat ein heftiger Trachealschmerz ein und ein convulsivischer Hustenanfall, der sich wiederholte; der Patient fühlte einen nicht zu beschreibenden Schmerz in der Brust und klagte über ein Respirationshemmniss, das sich von Zeit zu Zeit zur Beklemmung steigerte; mit dem Husten wird ein blutiger Schleim entleert; die Stimme ist nicht verändert, die Respiration nicht frequent. Vierundzwanzig Stunden nach dem Zufalle sind Rasselgeräusche am unteren Theile der Trachea hörbar, auf der rechten Seite ist das respiratorische Geräusch schwächer als auf der linken, unter der Clavicula leichtes Rasseln, Percussionston normal. Die Erscheinungen bleiben in jeder Stellung des Patienten die gleichen. Es bilden sich bald die Erscheinungen einer Broncho-Pneumonie und Pleuritis aus, anfangs auf der rechten, später auch auf der linken Seite; der Tod erfolgte am elften Tage.

Section: Beide Lungen adhärirend; auf der linken Seite blutiger Erguss in die Pleura; die rechte Lunge im ganzen Umfange

hepatisirt, die linke Lunge weniger stark entzündet. Der Zahn liegt im rechten Bronchus, ungefähr 1 Zoll von dessen Ursprung entfernt, die Spitze abwärts geneigt, die Krone gegen die Trachea gewendet (John Honston, Dublin Medical Journal.)

3. In der Chloroformnarkose wurden einer jungen Dame zwei Zähne fortgenommen, der dritte Zahn, ein Molaris des Unterkiefers brach ab und die Operation musste mit einem Elevator zu Ende gebracht werden. Als die Patientin zu sich kam, hatte sie einen heftigen Hustenanfall und schrie. Der Anfall ging vorüber, die Patientin klagte nur über Empfindlichkeit in der Brust, die auf etwas eingedrungenes Blut geschoben wurde, bei der Auscultation machte sich jedoch ein auffälliges brodelndes Geräusch bemerklich.

Am Tage und in der Nacht nach der Operation traten häufig Hustenanfälle ein, die Patientin war erregt, die Respiration etwas behindert, sie erschien während des Schlafes, wie bei einem an Katarrh erkrankten Kinde. Am folgenden Tage traten die Erscheinungen einer Broncho-Pneumonie deutlich hervor, die Hustenanfälle sind häufiger und heftiger, aber schmerzlos.

Die Patientin glaubte einen Zahn verschluckt zu haben, aber die allgemeine und gleichmässige Affection der Organe liess die Ursache in den Chloroformdämpfen suchen.

Fieber war nicht vorhanden und die Patienten versah ihre häuslichen Geschäfte, aber die Krankheitssymptome steigerten sich. Am fünften Tage brachte sie beim Husten mehrere Stücke Zahnschmelz zum Vorschein, die vermuthlich durch Zerbeissen eines grösseren Stückes hervorgebracht waren, es erfolgte darauf eine erhebliche Erleichterung auf der linken Seite, wo auch das charakteristische Rasselgeräusch verschwand.

Auf der rechten Seite aber zeigte sich keine Abnahme, in der ganzen rechten Lunge war ein beträchtlicher Rhonchus hörbar, die Respiration war erschwert und an einem Punkte, der dem Ende des rechten Bronchus entsprach, machte sich ein lautes gurgelndes Geräusch bemerklich, dabei bestand ein fixer Schmerz, der sich vom Sternum bis zum Schulterblatte erstreckte. Die Patientin konnte nur auf der kranken Seite liegen oder brachte die Nächte in sitzender Stellung zu; der Speichel war blutig gefärbt, der Puls beschleunigt.

Am sechsten Tage hatte die Kranke heftige Hustenanfälle und Brechreiz, sie klagte über einen Schmerz im Halse, wie von einer Gräte, so dass kein Zweifel war, ein fremder scharfer Körper sei in den Larynx aufwärts bewegt worden.

Der Zustand blieb unverändert, nur machte sich der Einfluss

auf das Allgemeinbefinden entschieden geltend. Am 34. Tage nach der Operation machte die Patientin eine Drehung um sich selbst, ein heftiger Hustenanfall erfolgte und ein solider Körper wurde expectorirt. Alsbald waren die Rasselgeräusche verschwunden bis auf etwas rauhes Athmen und innerhalb 24 Stunden hatte die Lunge ihre normale Beschaffenheit wieder erlangt.

Der ausgeworfene fremde Körper war mit Blut bedeckt und erschien zu umfangreich, um in der Lunge Platz zu finden. Es war eine unregelmässige, rauhe, vierseitige Masse, nämlich die Krone eines Mahlzahnes mit scharfen und hervorragenden Ecken und Kanten, ihr Gewicht betrug 7 Gran. Der Entfernung des fremden Körpers folgte eine leichte Hämoptysis. (Claremont. Lancet.)

4. Bei einem vierjährigen Kinde sollte eine doppelte Hasenscharte operirt werden. In der ersten Sitzung wurde die hervorstehende Knochenpartie entfernt und einige Tage später die Operation fortgesetzt; in dem Momente, als die Nadeln durchgestochen wurden, machte das Kind einige suffocatorische Bewegungen und starb unter den Händen des Operateurs. Die Section ergab einen Milchzahn, der zwischen den Rändern der Stimmritze lag und diese vollständig verschloss. Der Zahn gehörte der eingeschnittenen Partie des Alveolarfortsatzes an, hatte sich während des zweiten Operationsaktes losgelöst und war bei einer Inspiration des schreienden Kindes auf die Glottis gelangt. (Aronsohn. Des corps étrangers dans les voies aëriennes. Thèse de Strasbourg.)

Zähne und Zahnreste, die in den Verdauungscanal gerathen, können hier nicht in Betracht kommen, da sie in den seltensten Fällen Krankheitserscheinungen bedingen, die dann keine anderen sind, als die, welche auch auch andere solide fremde Körper hervorbringen. Wohl aber mögen die Beobachtungen von George Pollock hier Platz finden (Observations on some cases in which artificial teeth were disloged and swallowed or impacted in the pharynx. Lancet 1868. XIV. XV), über die Erscheinungen bei künstlichen Zahnersatzstücken, die verschluckt sind oder sich im Pharynx fixirt haben. Der Autor theilt zunächst einige Krankengeschichten mit:

1. Eine Dame verschluckte beim Einnehmen von Pillen eine schmale Goldplatte mit zwei grossen Schneidezähnen, es zeigte sich darnach Schmerz im Epigastrium und Regurgitation der aufgenom-

menen Nahrung. Zehn Tage später, als Polloek die Patientin sah, konnte diese nur wenig flüssige Nahrung nehmen und der untere Theil des Oesophagus war schmerzhaft Die tiefe Lage des fremden Körpers, sowie die an demselben befindlichen scharfen Ecken und Kanten, vermit'elst deren er jedenfalls in der Oesophaguswand fest haftete und die eine erhebliche Verletzung veranlassen mussten, verboten jeden Extraetionsversuch. Die Patientin musste grosse Mengen gut gekauten Brotes verschlucken, um damit den Oesophagus zu erweitern und den fremden Körper in den Magen zu drängen. Bei der sehr beschränkten Nahrungszufuhr nahmen die Kräfte der Patientin ab: es wurde desshalb ein elastischer Katheter eingeführt, dieser traf unterhalb der Mitte des Oesopha gus auf den fremden Körper, der sich dislociren liess, und gelangte in den Magen, sofort konnte die Patientin ohne Schwierigkeit schlingen. Einige Tage später hatte sich der Schmerz mehr rechts und tiefer localisirt, anscheinend in der Nachbarschaft des Pylorus. Nach drei Monaten wurde bei einem zufälligen Brechakte das Zahnersatzstück zu Tage gebracht. Es hatte 19 Tage im Oesophagus und 97 Tage im Magen gelegen.

2. Eine Metallplatte, die sechs Zähne trug, wurde verschluckt, das Schlingen war darnach nicht behindert. Es wurde Rizinusöl gegeben, Ausleerungen erfolgten, aber der fremde Körper wurde nicht entfernt. Am dritten Tage zeigte sich spontan Stuhldrang und die Platte wurde, in Schleim gehüllt, ausgeleert; sie hatte eine Länge von 1¾ Zoll.

3. Ein 29jähriger Mann stürzte beim Laufen plötzlich todt nieder. Bei der Section wurden alle Organe gesund gefunden, nur die Lunge erschien congestionirt. Als der Finger in den Pharynx eingeführt wurde, fand sich auf der Epiglottis ein harter Körper: es waren künstliche Zähne auf einer Metallplatte, die auf jeder Seite eine Klammer hatte; die Platte lag locker im Pharynx und die Weichtheile waren unverletzt.

4. Ein alter Mann, der sich unwohl fühlte, vielleicht in dem Vorläuferstadium eines epileptischen Anfalls sich befand, liess sich von seiner Magd das getrennte Ober- und Untertheil eines künstlichen Gebisses aus dem Munde nehmen. Von dem, was darnach erfolgte, hatte er keine Erinnerung mehr, er war sich nur bewusst, dass Athembeschwerden und Erstickungszufälle vorhanden waren und dass das Schlingen schwierig von Statten ging: die eine Hälfte des Ersatzstückes wurde vermisst Die Heftigkeit der Symptome liess nach einigen Tagen nach, die Faeces waren etwas geröthet, das Schlingen blieb behindert und bisweilen folgte auf die Nah-

rungsaufnahme Erbrechen. Vier Monate später wurde beim Niederdrücken der Zunge ein weisser Gegenstand bemerkt, und mit den Fingern konnte das entschlüpfte Gebiss gefühlt werden, das sich leicht entfernen liess. Auffallend war die Geringfügigkeit der Beschwerden, die der fremde Körper verursachte, der 2¼ Zoll lang und 1⅝ Zoll breit war. (Paget.)

5. Cock (Guy's Hospital Reports) entfernte durch die Pharyngotomie ein künstliches Gebiss. Die Platte war 1⅝ Zoll lang und 1 Zoll breit, an einem Ende befand sich eine Klammer, die in zwei scharfe Spitzen ausging, das andere Ende war scharf und spitz. Die Platte haftete im oberen Theile des Pharynx der Cartilago cricoidea gegenüber. Der Patient konnte nicht schlingen, aber es gelang einen Katheter bei dem fremden Körper vorbei zu führen und damit Nahrung in den Magen zu bringen. Da die Platte mit Instrumenten nicht herausgezogen werden konnte, so wurde der Schlund eröffnet und die Entfernung auf diesem Wege bewirkt: die Platte haftete mit den scharfen Spitzen fest in der Schlundwand. Der Patient wurde vollständig wieder hergestellt.

6. In einem anderen von Cock mitgetheilten Falle gerieth eine silberne Platte, von der die Zähne verloren gegangen waren, während des Schlafes in den Pharynx; sie lag unterhalb des Randes der Cartil. cricoidea, alle Versuche sie zu entfernen, waren erfolglos. Beschwerden waren nicht vorhanden, nur wurden alle Speisen regurgitirt, seit 70 Stunden hatte Patient nichts geniessen können. Es wurde ein elastischer Katheter bei dem Hindernisse vorübergeführt und durch diesen der Patient ernährt. Die vier Tage später verrichtete Pharyngotomie hatte den gewünschten Erfolg. Die 1⅛ Zoll im Längsdurchmesser betragende Platte, hatte sechs für die Zähne bestimmte Stifte, an dem einen Ende befand sich eine spitze Klammer.

Zufälle dieser Art, die theils das Leben gefährden, theils lang dauernde Krankheitszustände herbeiführen, fordern zur Vorsicht bei der Befestigung der Zahnersatzstücke auf. Die Kosmetik verlangt zwar, dass von den Befestigungsmitteln künstlicher Zähne, möglichst wenig sichtbar werde, aber dieser darf nicht auf Kosten des Lebens und der Gesundheit gehuldigt werden. In den mitgetheilten Fällen sind es besonders die scharfen Klammern, vermittelst deren die Zahnersatzstücke in der Wand des Darmtractus sich fixiren und die Extraction unmöglich machen, es ist daher auf diesen

Umstand bei der Anfertigung Rücksicht zu nehmen und wenn eine Befestigung durch Klammern geschieht, so seien diese stark und abgerundet und umschliessen möglichst weit die betreffenden Zähne, selbst auf die Gefahr hin, das Missfallen des Trägers durch die sichtbar werdende Befestigung zu erregen. Die Adhäsionsgebisse aus Kautschuk verhalten sich nicht anders als Ersatzstücke aus Metall gefertigt, sie vermögen sich mit ihren harten hervorstehenden Spitzen eben so leicht fest zu heften, wie diese; ausserdem bieten sie hinsichtlich der Zuverlässigkeit ihrer Fixation und wegen grösserer Zerbrechlichkeit eine geringere Sicherheit, als gut gefertigte Metallgebisse. Im Allgemein können Zahnersatzstücke die einen geringen Umfang haben, leichter nach innen gerathen, als umfangreiche, die gleichzeitig eine grössere Fixation gewährleisten, aber aus den vorstehenden Mittheilungen ergiebt sich, wie z. B. im 4. Falle, dass auch ein umfangreiches Ersatzstück abwärts gleiten kann. Wird ein Ersatzstück locker, so liegt die Gefahr nahe, dass es durch eine heftige Mundbewegung oder einen heftigen respiratorischen Akt abwärts gelangt, dasselbe geschieht leicht während des Schlafes, nachdem es durch krampfhafte Kaubewegung (Zähneknirschen) aus seiner Befestigung gelöst oder zerbrochen ist: deshalb ist darauf zu halten, dass künstliche Ersatzstücke zur Nachtzeit entfernt werden.

Pollock hat Versuche über den Durchgang fremder Körper durch den Pylorus und die Ileocoecalklappe angestellt; er kam zu dem Resultate, dass nicht der Umfang des fremden Körpers das Hinderniss abgiebt, sondern dass es von der Gestalt bedingt wird, dass dessen Fortbewegung und Dejection durch Eindringen spitzer Partieen in die Darmwand verhindert wird.

Drücken eingedrungene fremde Körper die Epiglottis nieder oder verschliessen sie die Stimmritze vollständig, so kann der Tod augenblicklich erfolgen: vermag die Luft noch einzudringen, so zeigt sich ein Inspirationshemmniss, über dessen Natur die Untersuchung mit dem Kehlkopfspiegel Aufschluss giebt. Gelangt der fremde Körper über die Epiglottis fort, so wird er an der engsten Stelle des Pharynx, an der

Cart. cricoid., eingeklemmt und bedingt ein entschiedenes Deglutitionshinderniss, er ist meist noch sichtbar und mit dem Finger zu fühlen. In beiden Fällen ist die Extraction mit einer langen gebogenen Zange zu machen, die unter Leitung des Fingers oder des Kehlkopfspiegels den fremden Körper ergreift; die Extractionsversuche im Pharynx dürfen aber nicht zu lange fortgesetzt werden, weil sie nicht ohne erhebliche Beschädigung der Weichtheile geübt werden können. Ist aber der fremde Körper über die Cart. cric. hinausgelangt und hat sich fixirt, so ist er vermittelst der Pharyngotomie zu entfernen; will sich der Patient zur Operation nicht entschliessen, dann führe man einen elastischen Katheter ein und bringe durch diesen Nahrung bei oder erhalte das Leben durch Klystiere von Bouillon und Wein, wenn der Katheter bei dem Hindernisse nicht vorbei gebracht werden kann; es muss dann abgewartet werden, bis durch Eiterung die in die Schleimhaut eingehakten Spitzen gelöst sind und der fremde Körper beweglich geworden ist; liegt er nahe genug, so wird er nun extrahirt, liegt er zu entfernt, so wird er in den Magen befördert. Die eiternde Partie des Schlundes vernarbt, die Narbe aber bedingt eine nachfolgende Stenose des Schlundrohres, die um so bedeutender ist, je umfangreicher die ulcerirte Stelle im Pharynx war, deshalb beschränke man den Ulcerationsprocess nach Entfernung des fremden Körpers sofort durch Aetzungen mit einer Höllensteinlösung und gebe dem Patienten keine Nahrungsmittel, die einen reizenden Einfluss auf die Wundfläche ausüben.

Wenn der fremde Körper im Magen sich fixirt oder aus demselben nicht in den Darm wandert, so zeigt sich dies an durch Schmerzen und Empfindlichkeit bei Druck. Nachdem etwa vorhandene Entzündungserscheinungen durch örtliche Blutentleerungen beseitigt sind, wird der Magen mit dickbreiiger Nahrung gefüllt und darauf ein Emetikum gereicht, damit der fremde Körper in einer umhüllenden Masse ausgebrochen werde: dieser Versuch muss gemacht werden, da sich nicht annehmen lässt, dass jener eine unbestimmte Zeit im Magen verweilen kann, ohne einen bedenklichen Ausgang herbeizuführen.

Befindet sich der fremde Körper im Darmkanal, so vermindert sich die Gefahr, nur darf die peristaltische Bewegung durch Abführmittel nicht angeregt werden, je langsamer diese vor sich geht, um so sicherer ist darauf zu rechnen, dass ein Einhaken in die Schleimhaut vermieden wird. Es ist ferner darauf zu achten, dass eine möglichst grosse Menge Fäcalmasse im Darmkanal sich anhäufe, die den fremden Körper einhüllt, zu diesem Zwecke erhält der Patient viel Brot und andere vegetabilische Nahrung bei wenigem Getränke.

Ein eigenthümlicher Fall wird von Buist im Charleston Journal mitgetheilt: Der Pat. klagte über Schmerz und Belästigung in der Magengegend, wodurch ihm Esslust und Schlaf geraubt wurde, er leitete seine Beschwerden von dem Umstande her, dass er Tags zuvor zwei auf einer Goldplatte befestigte Zähne verschluckt habe. Da der Pat. gleichzeitig am Delirium tremens litt, so wurden seine Angaben für Täuschung gehalten. Einige Tage später wurde er auf sein Ersuchen als gebessert entlassen. Fünf Tage darauf hatten die früheren Erscheinungen an Intensität zugenommen und der Pat. blieb beharrlich bei seiner Aussage über die Ursache seines Leidens. Der Schmerz strahlte vom Epigastrium aus nach der linken Seite bis zur Wirbelsäule, war von anhaltender Uebelkeit, Abneigung gegen Nahrung und gänzlicher Schlaflosigkeit begleitet. Die Zunge hatte einen weissen Belag, die Haut war normal, das Gesicht verfallen, die Respiration beschleunigt, Puls 100, sehr klein und schwach, an der Brust und am Unterleibe war keine gegen Druck empfindliche Stelle zu finden. Die Arznei wird sofort erbrochen. Der Tod erfolgte vier Tage später, der Pat. war zuvor in Delirien verfallen, sein Gesicht war bläulich geworden und kalter Schweiss bedeckte den ganzen Körper.

Section: Magen und Darmcanal erschienen gesund, in der Umgebung des Pylorus zeigte sich etwas Injection, im Fundus ein oberflächliches Geschwür, das möglicher Weise Leichenerscheinung war. Der Herzbeutel war von übelriechendem Gase und seropurulenter Flüssigkeit bedeutend ausgedehnt, verdickt und entzündet. Im Oesophagus $2\frac{1}{2}$ Zoll über der Cardia befand sich eine $1\frac{1}{2}-2$ Zoll lange und 1 Zoll breite Goldplatte mit zwei Zähnen, die in das Pericardium perforirt hatte. Die Lungen waren mit Blut überfüllt.

E. Sympathische Zufälle.

1. Neuralgieen.

Die Litteratur theilt wenig Fälle mit, wo Neuralgieen des Trigeminus in Folge von Zahnextractionen entstanden sind. Delestre führt in seiner Arbeit nur drei an: nämlich Valleix, der erwähnt, dass bei einer Person, die niemals an einer Neuralgie gelitten, diese nach Extraction eines Eckzahns entstand, der zuvor der Sitz einer einfachen Odontalgie gewesen war; er fügt hinzu, dass dies der einzige Fall sei, wo er eine deutliche veranlassende Ursache habe auffinden können, diese sei aber nicht die Caries des Zahns, sondern dessen Extraction gewesen. Langenbeck beobachtete ferner einen Gesichtsschmerz, der kurze Zeit nach der Extraction eingetreten war, er ging von der Alveole aus, aus der der Zahn entfernt war.

Endlich findet sich in Hildebrand's Annalen ein Fall, dass bei einer Frau eine Zahnextraction von ungeschickter Hand ausgeführt worden war, die Weichtheile waren sehr zerrissen, es entstand eine Entzündung in ihnen, die von einem Schmerze im Verlaufe des N. inframaxill. begleitet war. Ein Chirurg wendete das Glüheisen auf die Alveole an, worauf sich die Schmerzen steigerten; Aderlass, Blutegel und Kataplasmen hatten keinen Erfolg. Die Zahnfleischentzündung heilte erst spät, aber der Schmerz bestand mit Heftigkeit fort: er ging vom Winkel des linken Unterkiefers aus, verbreitete sich in das Ohr, die Backe und den seitlichen Theil des Halses, war remittirend, in der Exacerbation von Trismus und Convulsionen der Glieder begleitet. Die Heilung erfolgte nach Verlauf von drei Monaten.

Delestre ist dagegen der Meinung, dass die Neuralgieen im Trigeminus gar nicht selten nach Zahnextractionen sind, er selbst hat mehrere Fälle beobachtet. Es ist gar nicht nöthig, dass Zerreissungen des Zahnfleisches vorhanden sind; die Neuralgie kann sich auch nach der Entfernung solcher Zähne zeigen, die erheblich gelockert waren und nicht wegen Schmerzhaftigkeit, sondern wegen der Lockerung

extrahirt wurden. Der ausserordentlich heftige Schmerz zeigte sich unmittelbar nach der Operation, er entspricht bald dem Nervenaste, der mit dem betreffenden Aste in Zusammenhang stand, bald verbreitete er sich über den ganzen Trigeminus: er ist anhaltend mit Exacerbationen, aber ohne deutliche Intermission, hat bisweilen den Character des Tic douloureux, es reicht oft die geringste masticatorische Bewegung hin, um ihn hervorzurufen; bestimmte Schmerzpunkte konnte Delestre nicht auffinden.

Die Dauer des neuralgischen Schmerzes ist verschieden, gewöhnlich hält derselbe nur einige Stunden an; Delestre sah, dass er ein bis zwei Tage währte; in einem Falle verschwand er erst nach drei Wochen. Waren die Erscheinungen einmal geschwunden, so kehrten sie niemals wieder; vornehmlich erscheint die Neuralgie nach Extraction der unteren Mahlzähne.

Es ist nicht zu leugnen, dass nach Zahnextractionen häufig heftigere Schmerzen eintreten, als vorher bestanden haben, ich stehe jedoch an in solchen Fällen von einer wahren Neuralgie zu sprechen, möchte vielmehr das so entstandene Leiden eine traumatische Neuralgie nennen, mit welcher Bezeichnung seine Natur erklärt ist. Bei einer Extraction nämlich wird stets das Nervenbündel zerrissen, das in die Zahnpulpa geht, und Jedermann weiss, mit wie grosser Empfindlichkeit diese Nerven begabt sind, wie sie viel empfindlicher sind als die Nerven des Alveolodentalperiostes. Gewöhnlich stirbt das äusserste Ende des zurückgebliebenen Dentalastes schmerzlos ab, jedoch sind die Ausnahmen nicht allzu selten und hängen von folgenden Umständen ab: 1. Die Verwundung ist eine umfangreichere als gewöhnlich, indem der die Gefässe und Nerven führende Strang durch Torsion in grösserer Ausdehnung verletzt ist. 2. Das Nervenbündel in der Zahnpulpa zieht sich bei der Extraction aus dem Centralcanal des Zahnes zum Theil heraus und bleibt im Grunde der Alveole, äusseren Insulten ausgesetzt, liegen. 3. Es haben schon vorher Erkrankungen bestanden, entweder des Nerven selbst oder seiner Umgebung, die sich von ihrem ursprünglichen Sitze, der Zahn-

pulpa, auf den Dentalast und selbst auf den entsprechenden Nervenzweig fortgepflanzt haben. Wegen des mechanischen Abwärtssinkens jauchiger Infiltrate der Pulpa treten solche Schmerzen häufiger bei den Mahlzähnen des Unterkiefers ein. 4. Die Wunde des Nerven degenerirt und wird der Sitz einer schmerzhaften Neubildung. Je nach dem Vorgange, der zu Grunde liegt, tritt der Schmerz früher oder später ein, hält längere oder kürzere Zeit an, beschränkt sich nur auf den Dentalast oder ergreift einen der Nervenzweige des Trigeminus, erstreckt sich schliesslich bei individueller Disposition über den ganzen Nerv.

Sind die Zahnwurzeln sehr lang, so ist das Dentalnervenbündel um so kürzer und seine Läsion pflanzt sich leicht auf den Nervenzweig fort. Deshalb entstehen heftige neuralgische Schmerzen nach Extraction der Mahlzähne so häufig, weil ihre Wurzelspitzen dem Nervenzweige ganz nahe liegen können, besonders im Unterkiefer, und dieser selbst unmittelbar betroffen werden kann.

Jugendliche Individuen sind einer solchen traumatischen Neuralgie leichter unterworfen als ältere, denn die Ernährungsorgane des Zahnes befinden sich bei jenen auf einer höheren Entwickelungsstufe, weiche Gewebsmassen sind reichlicher vorhanden, so dass die Verletzungen umfangreicher sind, Infiltrate sich schneller und weiter verbreiten können, Degenerationsvorgänge wegen grösserer Succulenz leichter zu Stande kommen.

Die Heilung erfolgt bei Verwundungen durch Absterben des verletzten Nerven, bei Infiltraten nach Absorption derselben oder durch Absterben der erkrankten Nervenpartie. Ist die Alveole bei der Sondirung ihres Grundes empfindlich, so ist anzunehmen, dass der Nerv zu Tage liegt, dieser wird durch Einbringen von Höllenstein in Substanz zerstört und dann ein Charpiebausch mit Opiumtinctur oder Morphiumlösung in die Alveole gebracht. — Hat eine Pulpagangrän bestanden, so ist bei anhaltendem Schmerze anzunehmen, dass die gangränöse Masse sich in dem Nerven weiter verbreitet hat, die locale Anwendung von Kali chloricum, das mittelst einer in Opiumtinctur getauchten Wieke in die Alve-

ole gelegt wird, ist dann angezeigt. — Kann man aus der Hartnäckigkeit und dem langen Bestehen des Schmerzes, allenfalls aus der localen Empfindlichkeit des Alveolargrundes, auf einen Degenerationsvorgang im Nerven schliessen, so werden Aetzmittel, Jodtinctur, Narcotica angewendet. — Durch Aufbohren der Alveole kann man bisweilen die kranke Nervenpartie entfernen oder doch den Nerv der Einwirkung localer Arzeneimittel zugänglicher machen. es ist deshalb in solchen Fällen zu rathen, die Alveole durch Einlegen von Charpie möglichst lange offen zu erhalten und sich diesen Weg nicht zu verschliessen, der einen bequemen und ausgiebigen Gebrauch der Arzeneimittel gestattet. — Ist die Alveole verschlossen und ist der Nerv degenerirt oder wird er durch die Knochennarbe comprimirt, so sind als Palliativ subcutane Morphiuminjectionen anzuwenden, als Radicalmittel die Resection der Alveole zu verrichten.

---

2. Tetanus.

So wie durch Zerreissung peripherischer Nerven Tetanus erzeugt wird, so kommt dieser auch durch Verletzung der Dentalnerven zu Stande, wie die folgenden Krankengeschichten bestätigen:

1. Der Anfall von Tetanus zeigte sich bei einem 39jährigen kräftigen Manne am Tage nach der Extraction eines Mahlzahnes: er begann mit einem tonischen Krampfe der Nackenmuskeln, dazu kam Trismus und endlich ausgesprochener Tetanus; die Anfälle folgten einander mit grosser Schnelligkeit und waren nur durch kurze Remissionen getrennt; eine leichte Berührung, ein Luftzug, die geringste Bewegung des Kranken riefen sie hervor. Der Tod erfolgte am dritten Tage. Bei der Section fanden sich keine krankhaften Vorgänge angedeutet. Die Stelle, wo der Zahn entfernt war, zeigte eine unbedeutende Fissur im Unterkiefer. (Dr. Finger. Prager Viertelj.)

2. Nach der Entfernung eines Mahlzahnes aus dem Unterkiefer liessen die Schmerzen nicht nach, nahmen vielmehr an Heftigkeit zu und Trismus trat auf. Von den Kaumuskeln verbreitete

sich der tonische Krampf auch auf die anderen Muskeln und der Kranke starb nach 56 Stunden. Die Leichenöffnung ergab kein Resultat; die Extraction war ohne Verletzung der Weichtheile und Knochen vollzogen worden.

Ein kurze Zeit dauernder Trismus ist nach Zahnextractionen nicht sehr selten, er ist, wie der Trismus bei heftiger Odontalgie, ein Reflexkrampf, der sich von der sensiblen Partie des Trigeminus auf die motorische überträgt.

---

3. Zufälle an den Sinnesorganen.

Dr. Delestre hat in einer besonderen Denkschrift, die an die Académie de médecine gerichtet war, die Gesichtsstörungen in Folge von Leiden der Zähne und von Zahnoperationen einer speciellen Bearbeitung unterworfen. Nach seinen Beobachtungen sind diese Gesichtsstörungen häufig vorübergehend, sie hören mit Beseitigung der Ursache auf, in andern Fällen können sie fortbestehen und ernste Folgen nach sich ziehen.

Die anatomische Untersuchung und das physiologische Experiment haben den Zusammenhang des Trigeminus mit den Sinnesorganen genügend dargethan: unbedeutende Verletzungen der Augenbrauengegend oder der Stirn waren die Ursache heftiger Neuralgieen des Trigeminus, zu denen sich oft Blepharospasmus, Schwächung, selbst Verlust des Sehvermögens hinzugesellten und in anderen Fällen tiefe organische Störungen des Auges auftraten. Es lag deshalb die Annahme nahe, dass die Dentalnerven eine ähnliche Einwirkung auf das Auge ausüben möchten, wie eine Verletzung oder Reizung von Frontalfasern.

Bei entzündlichen Augenkrankheiten und besonders bei Iritis klagen die Kranken über heftige Schmerzen im Verlaufe des Trigeminus und besonders im Oberkieferaste. Wird der Thränenkanal dilatirt, so erregt die Sonde oft heftige Schmerzen in den oberen Mahlzähnen der betroffenen Seite. Andrerseits ist eine Odontalgie oft von Thränenfluss, Conjunctivalröthung, Stechen in den Augenlidern und Blinzeln begleitet, so wie, während einer Zahnextraction, in dem

Momente, wo die Nervenfasern zerreissen, die Kranken nicht selten über einen heftigen Schmerz im Auge klagen, der von einer blitzähnlichen Lichtempfindung begleitet ist; vielleicht hängt diese von einer heftigen Contraction des Orbicularis ab.

Es lässt sich ferner einsehen, dass bei gewissen Krankheiten der Zähne, besonders bei Entzündungen oder Schwellungen der Zahnpulpa, wo diese in ihrer Cavität eine starke Compression erleidet, wie bei der Extraction, ein Einfluss auf den Sehapparat, durch den Ramus ophthalmicus vermittelt, sich geltend machen kann.

Der Einfluss, den die Reizung oder die Verletzung eines Nervenastes auf die andern Aeste desselben Nerven oder eines andern ausübt, mit denen derselbe anastomosirt, ist nicht zu bezweifeln. Unter den Reflexactionen bietet sich eine grosse Zahl analoger Thatsachen dar; dahin gehören auch die eigenthümlichen Erscheinungen von reflectirter Contractur oder Paralyse der Blutgefässe, die sich zeigen, je nachdem die Erregung schwach oder stark ist und die, in entgegengesetzter Art wirkend, beide tiefe Störungen durch Alteration der Ernährung herbeiführen. In dem ersten Falle findet eine unvollkommene Ernährung der Theile statt; im zweiten ist dagegen die Blutzufuhr nicht mehr durch die Contractilität der Gefässe in Schranken gehalten und es zeigt sich Hyperämie, Congestion, wahre Entzündung und Hypersecretion. Solche Thatsachen vermögen die wichtigen Störungen zu erklären, die die Durchschneidung des Trigeminus begleiten.

Hält man diese physiologische Beobachtung fest, so muss man überzeugt sein, dass manche Augenaffectionen, die sich durch Alteration der intraocularen Secretion und der Ernährung characterisiren, von Leiden des Zahnsystems ausgehen oder durch den Dentitionsvorgang bedingt sind. Die eigenthümliche Thatsache, dass Zahnschmerz von vorübergehenden Accommodationserscheinungen des Auges der afficirten Seite begleitet ist, erklärt Dr. Hermann Schmidt als aus Vermehrung des intraocularen Drucks entstanden, der durch eine Reflexreizung der vasomotorischen Nerven des

Auges bedingt ist. Dr. Schmidt fand in 92 Fällen 73 mal die Accommodationsverminderung um so mehr ausgesprochen, je jünger die Personen waren: nach einem Alter von 30 Jahren trat sie nicht mehr auf.

Folgende Krankengeschichten mögen zur Unterstützung dieser Ansichten dienen:

1. Bei Extraction des ersten oberen Mahlzahnes der rechten Seite fand eine Fractur der Alveole statt, und noch nach zwei Monaten waren daselbst gelockerte Knochenpartikel fühlbar. Der Patient hatte noch anhaltende, mehr oder weniger heftige Schmerzen; es wurde die Diagnose auf eine Fistel des Antrums und Carics des Kiefers gestellt, demgemäss der benachbarte Mahlzahn extrahirt, in das Antrum hineingebohrt, der Kieferknochen gebrochen und mit unerhörten Anstrengungen ein Fragment von ihm herausgerissen: der Knochen ergab sich als ganz gesund. Eine Augenaffection hatte der Kranke nie gehabt, er litt an vagen Kopfschmerzen, die ihren Sitz mehr äusserlich als innerlich zu haben schienen. Aber in dem Augenblicke, als man ihm den Kieferknochen zerbrach, fühlte er einen sehr heftigen Schmerz und beide Augen wichen von ihrer Axe ab: das Sehvermögen war verringert, es erschien Alles verschwommen. Der Mund wurde, der operirten Seite entgegengesetzt, verzogen, die Zunge verlor Gefühl und Geschmack, sie wurde beim Herausstrecken nach der gesunden Gesichtshälfte abgelenkt; das Gehör der entsprechenden Seite war vernichtet. Wurde das eine Auge geschlossen, so stellte sich das andere Auge regelmässig und auf eine kurze Zeit hatte der Patient das Gesicht wieder.

Am folgenden Tage schien der Strabismus geringer zu sein, auf dem linken Auge (der gesunden Seite) war das Sehvermögen wiedergekehrt, auf der rechten erschienen alle Gegenstände wie in einem dicken Nebel, die Conjunctiva war roth, die Thränenabsonderung reichlich, es stellte sich Photophobie ein. Allmählich trübte sich die Cornea und war nach 8 Tagen perforirt, es hatte sich ein Staphylom gebildet, das ungefähr um ein Centimeter die Augenlider überragte. Die Abtragung des Staphyloms verminderte die heftigen Schmerzen, die Reaction war gering, die erhaltenen Ränder der Cornea falteten sich, es bildeten sich Granulationen und endlich eine etwas durchsichtige Scheibe als Ersatz für die Cornea. Der Bulbus hatte nicht merklich an Umfang abgenommen und, nachdem er lange Zeit unbeweglich gewesen, schien er sich ein wenig zu bewegen, auch die Beweglichkeit der Augenlider

schien täglich zuzunehmen. Der Kranke unterscheidet hell und dunkel und die Bewegung der Hand. Der Mund ist verzogen, die Zunge bleibt kalt und schmeckt auf der der kranken Seite entsprechenden Hälfte nicht, das Gehör ist verringert. Das Zahnfleisch ist vernarbt und bedeckt die Knochenwunde, in der eine Fingerspitze Platz findet; durch einen Fistelgang, der in die Oberkieferhöhle dringt, fliesst fortdauernd eine salzig schmeckende Flüssigkeit aus. Der Kranke fühlt auf der ganzen rechten Gesichtshälfte eine starke, mehr unbequeme als schmerzhafte Spannung. Die linke Seite functionirt normal. (Duval. Annales d'oculistique.)

2. Bei einer Extraction des ersten Mahlzahnes des rechten Oberkiefers wurde die labiale Wand der Alveole fracturirt und das Zahnfleisch zerrissen. Es folgte Entzündung und Eiterung der Alveole mit Losstossung einiger nekrotischer Knochenpartikel. Die Odontalgie war beseitigt, jedoch stellte sich nach zwei Tagen ein anhaltender schiessender Schmerz ein, der sich in unregelmässigen Intervallen steigerte und durch den geringsten Druck vermehrt werden konnte. Er verbreitete sich in der Gegend der Schläfen und der Stirn und localisirte sich schliesslich im N. supraorbitalis. Fünf Tage nach dem Eintritte dieser Neuralgie wurde das rechte Auge fast plötzlich amaurotisch, dazu gesellte sich das Gefühl von anhaltender convulsivischer Bewegung des Bulbus, den der Kranke in der Orbita springen zu fühlen glaubte. Die Pupille war sehr erweitert, die Augenlider geschwollen, die Conjunctiva normal. aus dem rechten Nasenloche floss eine grosse Menge eines puriformen Secretes aus, von grünlicher Farbe, dicker Consistenz und übelriechend. Reaktionserscheinungen traten nicht auf, nur reichliche Schweisse erschöpften den Kranken. Es wurde sofort nach Eintritt der Amaurosse mit sehr gutem Erfolge das Morphium epidermatisch angewendet: fast unmittelbar darnach hörte der Schmerz auf, am 7. Tage hatte sich auch die Quantität des Nasensecretes verringert und der üble Geruch verloren. Am 10. Tage war das Sehvermögen des rechten Auges wiedergekehrt und die eigenthümliche Sensation im Bulbus verschwunden, die Pupille hatte die normale Beschaffenheit, die Schwellung der Augenlider war gering. Ein leichter Schmerz bestand bis zum 21. Tage, an welchem Tage mit dem Einstreuen von Morphium aufgehört wurde. (Pasquier, Gaz. des Hôp.)

3. Bei der Extraction eines ersten Bikuspis aus dem Oberkiefer der linken Seite, fühlte der Kranke einen heftigen Schmerz im entsprechenden Auge, so dass er glaubte, dasselbe würde zer-

rissen; es hatte nirgends eine nachweisbare Verletzung stattgefunden.

Am folgenden Tage aber zeigte sich eine sehr bedeutende Pupillarerweiterung auf der linken Seite und es war kein Zweifel, dass die Verletzung eines Dentalnerven, der vom N. infraorbitalis seinen Ursprung nimmt, sich auf den N. oculomotorius reflectirt hatte, der die Bewegungen der Iris regulirt. Blickte der Patient, dessen linkes Auge amaurotisch war, durch eine kleine Oeffnung, die die normale Pupille vertrat, so war das Sehvermögen vollständig normal. Da der Mydriasis eine Irritation des Dentalgeflechtes des Oberkiefers zu Grunde lag, so wurden Wieken mit Opiumextract in die Alveole gelegt und Einreibungen von Opiumsalbe in die Backe angewendet; nach acht Tagen war die Mydriasis geheilt. (Teirlink. Ann. de la Soc. de méd. de Gand)

4. Während der Extraction eines ersten Molaris des Oberkiefers sah der Kranke einen Blitz vor dem entsprechenden linken Auge, am folgenden Tage war das früher stets normale Sehvermögen erheblich geschwächt und alle Gegenstände in einen dicken Nebel gehüllt, gleichzeitig machten sich Fiebererscheinungen geltend. Es zeigte sich die Pupille des linken Auges etwas mehr contrahirt als auf der rechten Seite, sonst waren keine weiteren objectiven Erscheinungen nachweisbar, weder im Munde noch im Körper überhaupt. Nach 14 Tagen war ohne Medication das Sehvermögen wieder vollständig normal. (Hunter. American. Journ. of Medical Science.)

5. Nach der Entfernung eines cariösen, im Kieferwinkel verborgen liegenden, Weisheitszahnes des Unterkiefers, konnte die Patientin nur unarticulirte Laute hervorbringen. Die Weichtheile des Rachens entzündeten sich, aber obgleich nach vier Tagen die Entzündung beseitigt war, so kehrte doch die Sprache nicht zurück: erst nach sechswöchentlicher Anwendung von Reizmitteln auf die Zunge, war die Lähmung beseitigt,

Ein Jahr später trat derselbe Zustand nach Extraction des Weisheitszahnes der rechten Seite ein und hielt 23 Tage an. Ueber das Verhalten der Geschmacksfunction ist nichts festgestellt worden. (Hesse. Hufeland's Journ.)

6. Nach Extraction der beiden ersten Mahlzähne des rechten Unterkiefers entstand Anästhesie der vom N. inframax. versorgten Theile, Zahnfleisch, Zähne, die Gesichtshaut bis zum Jochbogen waren unempfindlich: als Parästhesieen klagte die Patientin über Kältegefühl und Ameisenkriechen in den anästhetischen Theilen.

4. Zufälle bei Frauen während der Schwangerschaft, der Lactation und Menstruation.

Es ist eine weit verbreitete Meinung, dass während der Schwangerschaft die Zahnextraction zu unterlassen sei, da durch sie ein Abortus herbeigeführt werden könnte. Es steht freilich fest, dass bei Frauen, die zum Abortus neigen, schon unbedeutende Eingriffe denselben hervorzubringen vermögen; nach meinen Erfahrungen jedoch geschieht dies am wenigsten durch Zahnextraetionen, ich habe wenigstens niemals einen solchen üblen Erfolg beobachtet, trotzdem ich vielen hundert Schwangeren Zähne unter den ungünstigsten Umständen fortgenommen habe. Ich halte es vielmehr für angezeigt, um die Schwangere in gutem Gesundheitszustande zu erhalten und dem Fötus das Gedeihen zu sichern, Leiden der Mundorgane möglichst bald zu beseitigen. Eine einfache Odontalgie, von den gereizten Zahnnerven eines cariösen Zahnes herrührend, lässt sich in kürzester Frist durch Aetzung heilen und erfordert keinen operativen Eingriff: treten aber Entzündungen im Alveolo-Dentalperioste auf oder ist es bereits schon zu einem Alveolarabscesse oder Eiterinfiltrate in den Knochen gekommen, so zögere ich nicht durch jeden nothwendigen operativen Eingriff dem Leiden entgegen zu treten, da ich beobachtet habe, dass dieses, wenn es in das Wochenbett hinüber genommen wird, sich stets verschlimmert: die Qualität des Eiters wird dann sofort schlechter, die Granulationen zerfallen, nach den verschiedensten Richtungen werden die Gewebe vom Eiter durchdrungen und vernichtet und ein Infectionsheerd ist entstanden, der Gesundheit und Leben bedrohende Zufälle herbeiführt, der aber durch zeitiges und zweckmässiges Eingreifen verhütet werden kann, wenn der erforderliche operative Eingriff ohne Rücksicht auf die Schwangerschaft vorgenommen wird und dieser wird um so nothwendiger, je näher die Zeit der Entbindung ist.

Die Laktation erfordert in Betreff einer Zahnextraction keine besondere Rücksicht. Die Säugende muss ebenso wie die Schwangere von störenden Schmerzen befreit wer-

den und, wenn ein Leiden der Mundorgane die Nahrungsaufnahme beschwerlich macht oder verringert, so bietet dieser Umstand einen hinreichenden Grund, mit der Operation nicht zu zögern.

Es ist mir nicht bekannt, dass Zahnextractionen einen Einfluss auf den Menstrualfluss ausüben, nur eine Beobachtung (Dr. Lieber. Caspar's Wochenschrift) erwähnt, dass bei einer vollsaftigen Frau von 30 Jahren, die während der Menstruation einen Zahn entfernen liess, die Blutung sofort stand, statt ihrer aber eine Alveolarblutung eintrat, die während 26 Stunden keinem blutstillenden Mittel wich: das Blut war dunkel und dick. Die Menses kehrten zur regelmässigen Zeit wieder.

Gedruckt bei Julius Sittenfeld in Berlin.